ACIDENTE VASCULAR CEREBRAL

Mirella Fazzito
Neurologista Hospital Sírio Libanês e
Hospital da Luz Vila Mariana

Dra. Keila Narimatsu

Introdução

- Dças Cerebrovasculares: 3º causa mortalidade Brasil e 2ª no mundo
- Principal causa de incapacidade
- 80% acima de 65 anos

- 85% origem Isquêmica
- 15% origem hemorrágica
  - 10% intraparenquimatosa
  - 5% subaracnóide

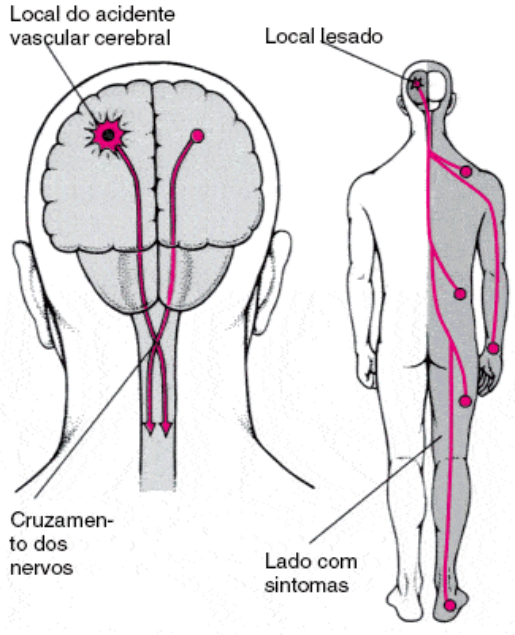

Anatomia

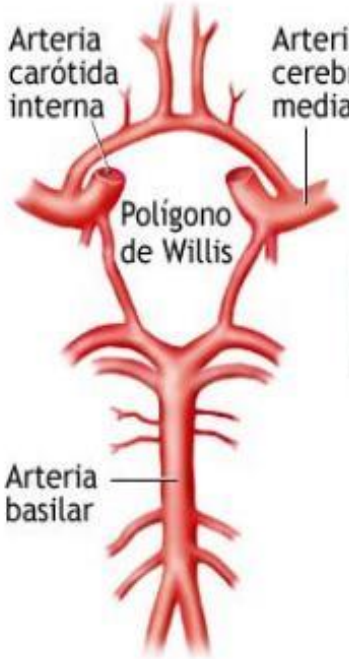
Arteria carótida interna
Arteria cerebral media
Polígono de Willis
Arteria basilar

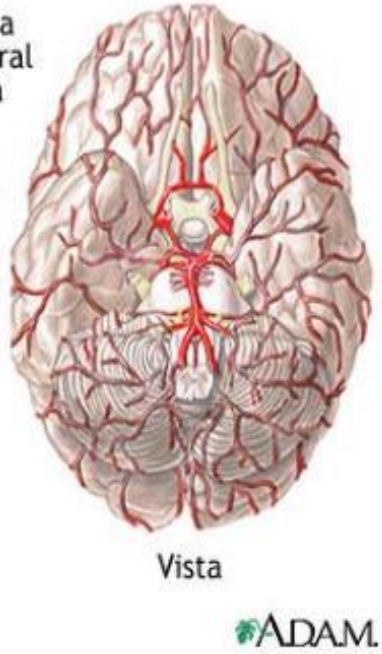
Vista
A.D.A.M.

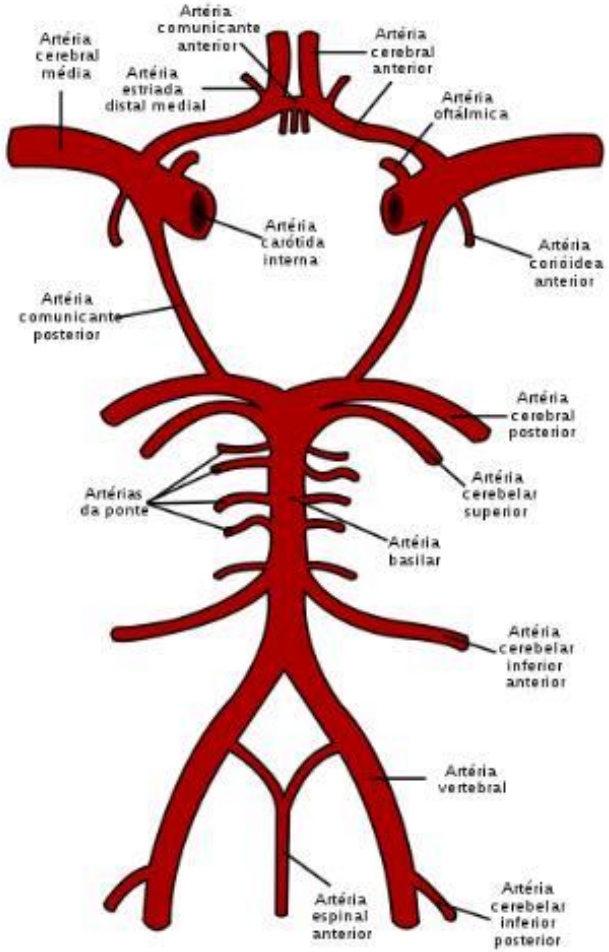
Artéria comunicante anterior
Artéria cerebral média
Artéria cerebral anterior
Artéria estriada distal medial
Artéria oftálmica
Artéria carótida interna
Artéria coroidea anterior
Artéria comunicante posterior
Artéria cerebral posterior
Artérias da ponte
Artéria cerebelar superior
Artéria basilar
Artéria cerebelar inferior anterior
Artéria vertebral
Artéria espinal anterior
Artéria cerebelar inferior posterior

Classificação

1. **Isquêmico**

- Aterotrombótico
- Cardioembólico
- AIT

1. **Hemorrágico**

- Intraparenquimatoso
- Subaracnóide

Atendimento emergência e diagnóstico

- Exame físico
- Anamnese
- Tc crânio
- Angiotomografia
- Ressonância magnética
- Ecocardiograma
- Exames gerais
- Ultrassom de carótidas

Ataque Isquêmico Transitório

- DEFICIT NEUROLÓGICO DE CAUSA VASCULAR
- DURAÇÃO MENOR QUE 24 HORAS
- MAIORIA ATEROTROMBÓTICA
- PLACAS ULCERADAS EM CARÓTIDAS
- ÊMBOLOS ARTERIAIS OU CARDÍACOS
- NÃO HÁ INFARTO
- Maior risco de AVC

AVC lacunar

- INFARTOS PEQUENOS (0,2 A 15 mm) e não corticais
- Oclusão de art. Penetrantes, ramos ACM
- Etiologia: HAS crônica
  - Lipohialinólise
  - Microateroma

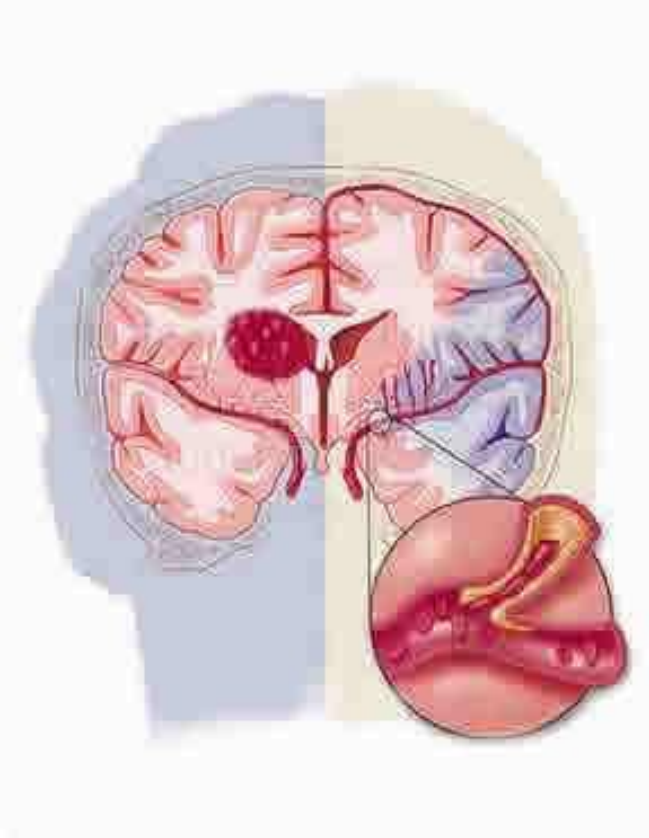

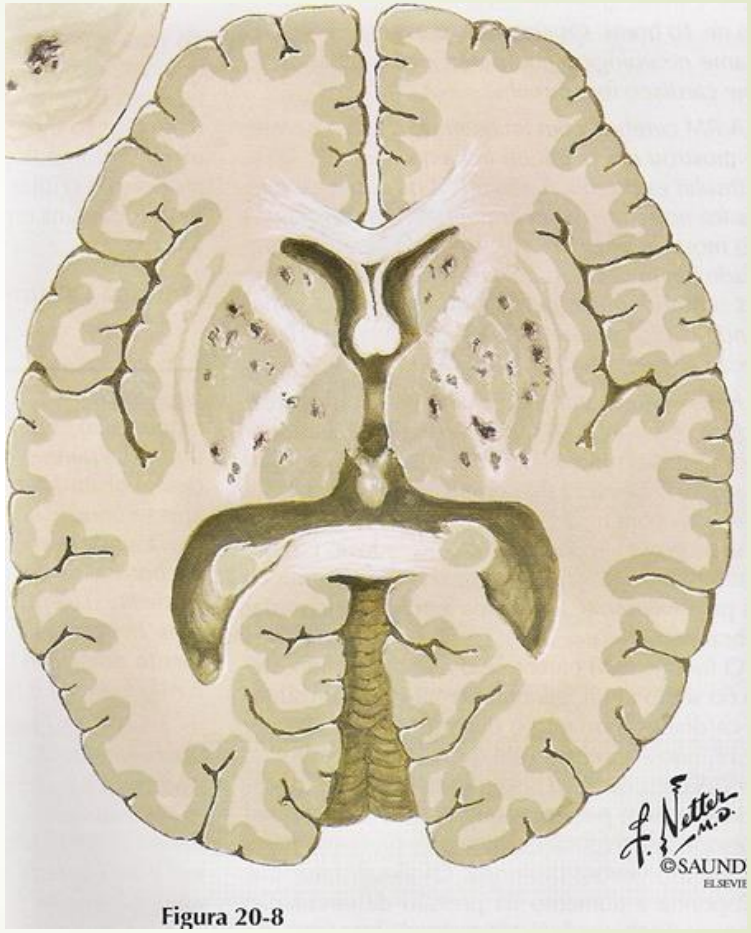

Figura 20-8

AVCI

- **Etiologia**
  - Aterosclerose
  - Embolia cardíaca
  - Doença de pequenos vasos (lacunares)
  - Dissecção arterial
  - Vasculite, drogas, distúrbios hematológicos

AVCI

ATEROSCLEROSE

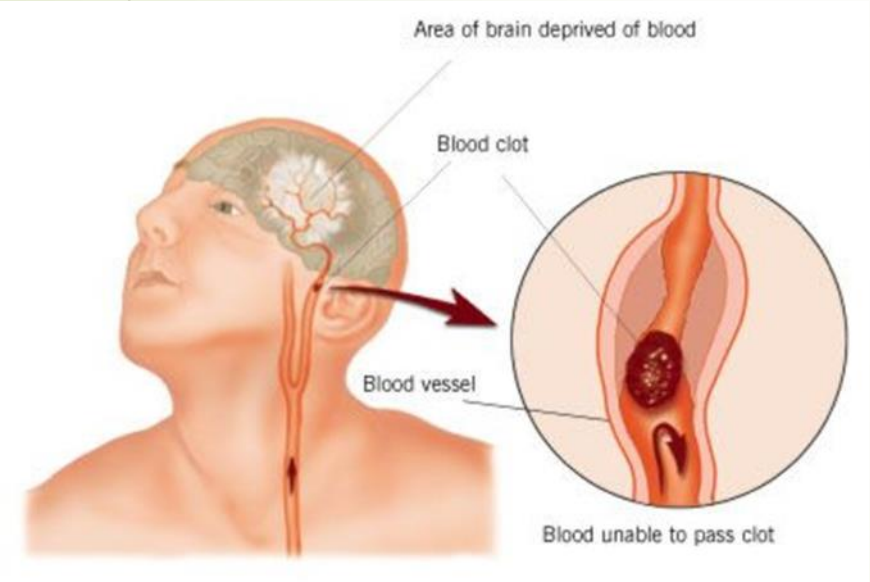

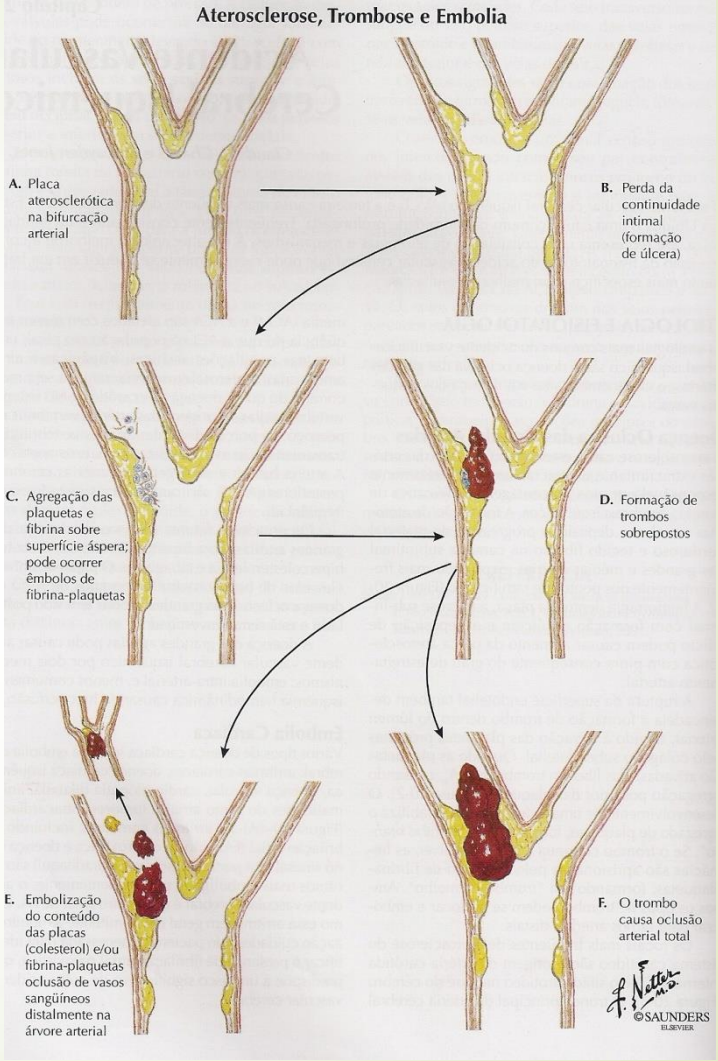

AVCI

Fontes Cardíacas de Êmbolos Cerebrais

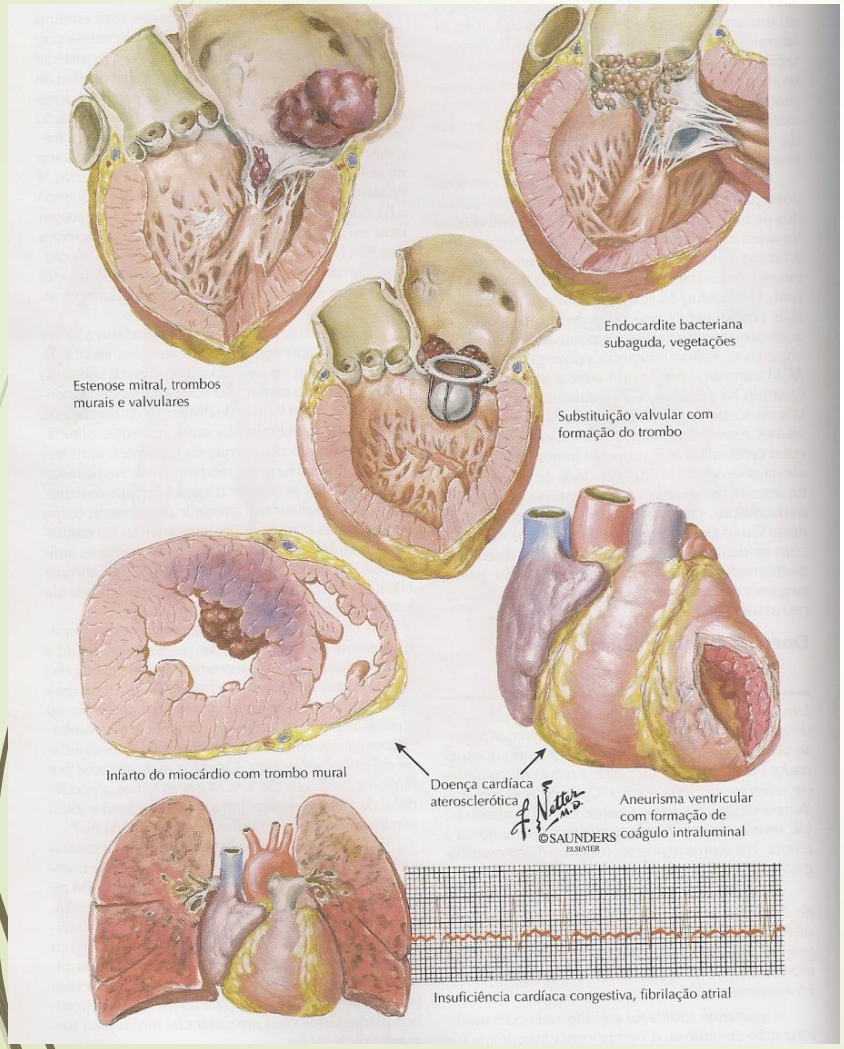

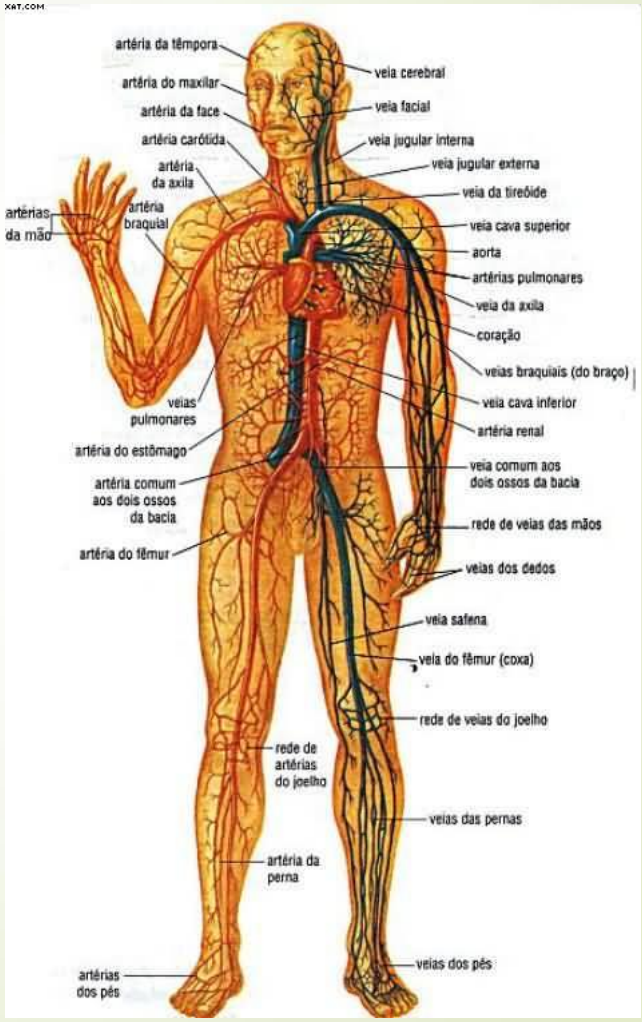

FATORES DE RISCO

MODIFICÁVEIS

HAS
DM
DISLIPIDEMIA
TABAGISMO
OBESIDADE
SEDENTARISMO
ALCOOLISMO
ESTENOSE CAROTÍDEA
FIBRILAÇÃO ARTERIAL PERSISTENTE

POTENCIALMENTE MODIFICÁVEIS

SD METABÓLICA
ACO
ABUSO DROGAS
CARDIOPATIA
ATEROSCLEROSE AORTA
TROMBOFILIAS

NÃO MODIFICÁVEIS

IDADE
SEXO
RAÇA NEGRA
FATORES GENÉTICOS
AIT OU AVC PRÉVIOS

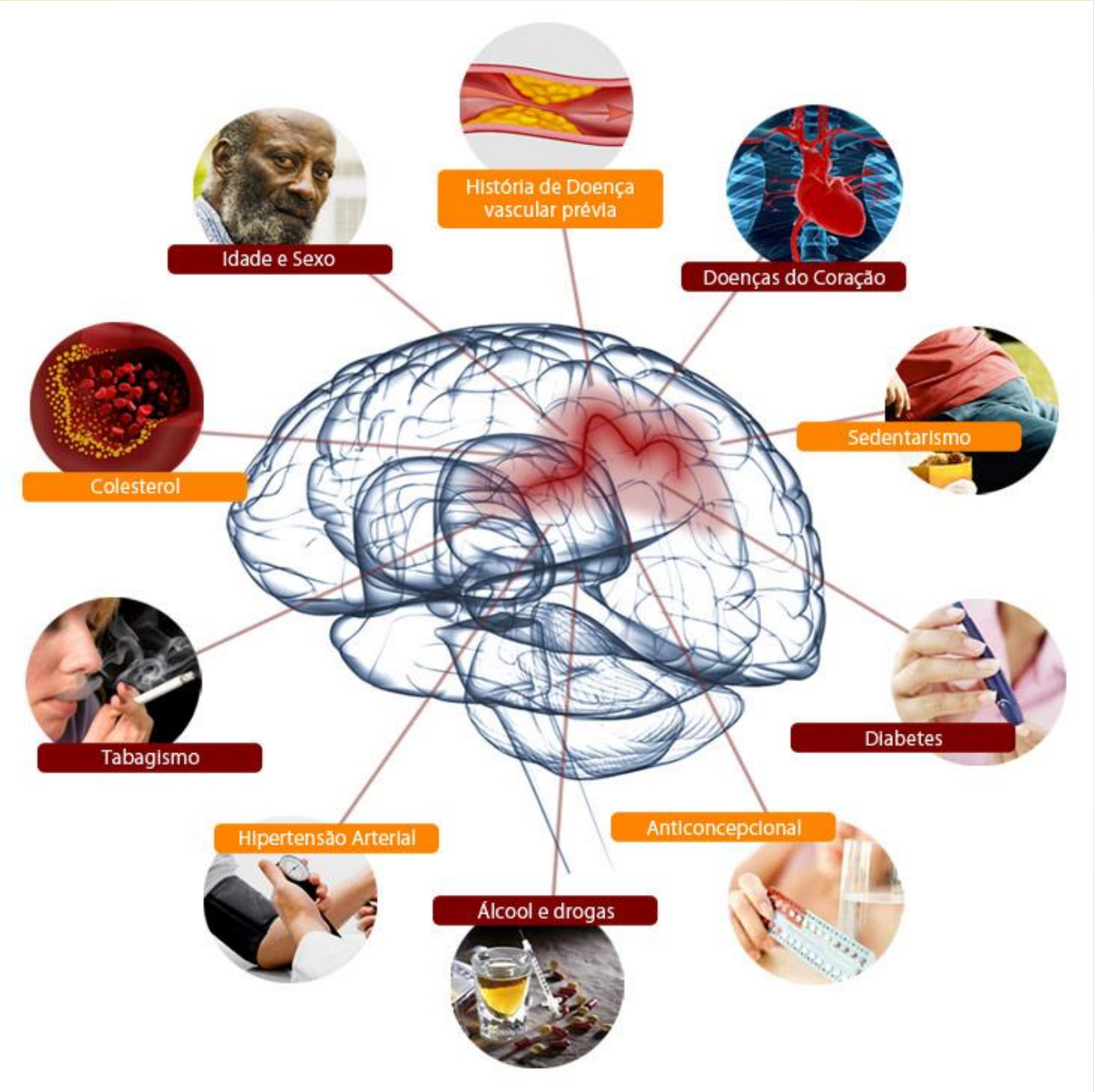
Idade e Sexo
História de Doença vascular prévia
Doenças do Coração
Colesterol
Sedentarismo
Tabagismo
Diabetes
Hipertensão Arterial
Anticoncepcional
Álcool e drogas

Sintomas clínicos

- **DEPENDEM DA REGIÃO AFETADA**
- Alteração de força e/ou sensibilidade em um ou ambos os lados do corpo
- Alterações da fala
- Confusão
- Dificuldade para entender e/ou se comunicar
- Alteração marcha e equilíbrio
- Hemianopsia parcial ou completa
- Cefaléia súbita e atípica
- 2ª Causa de perda cognitiva

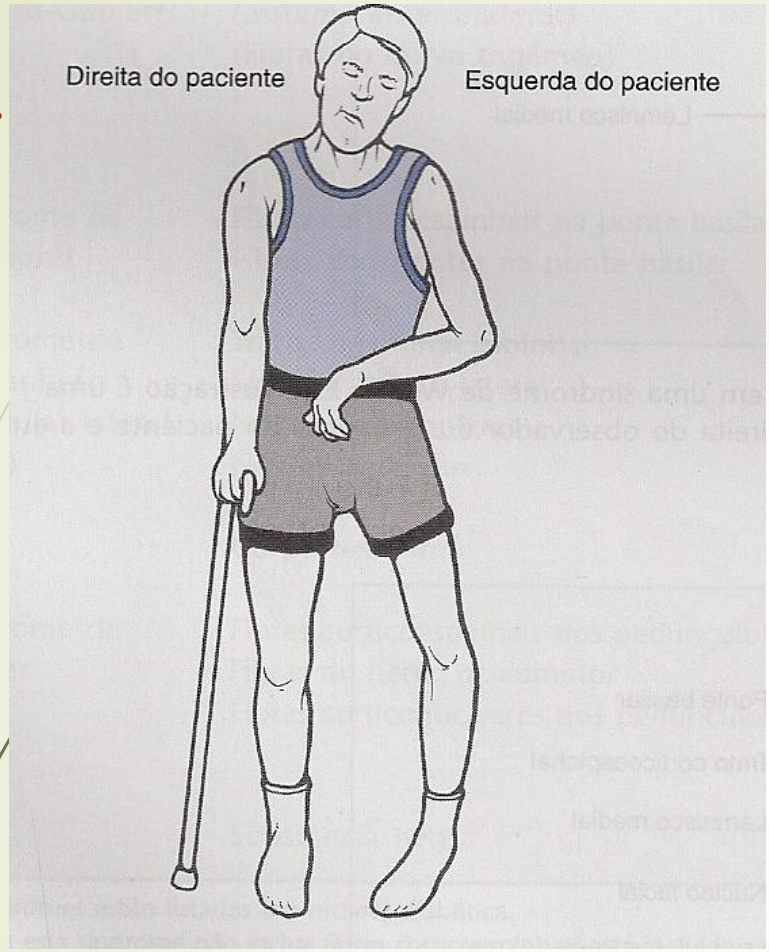
Direita do paciente
Esquerda do paciente

PF CENTRAL X PERIFÉRICA

P11

P229

CASO CLÍNICO

- Homem, 68 a, com hipertensão, diabetes tipo 2, dislipidêmico acordou com dificuldade para articular palavras, dificuldade para deambular com perda do equilíbrio e vertigem associada a náuseas e vômitos

- PA: 165 x 100 mmHg FC: 68 bpm
- Neurológico:

  Fala escandida

  Disártico

  Dismetria apendicular E (index-nariz e calcanhar-joelho)

CASO CLÍNICO

Tratamento

- **Emergência:**

1. Trombólise
2. Trombectomia mecânica

- **Enfermaria/ambulatório**

1. Antiagregante
2. Anticoagulante
3. Estatinas
4. Controle fatores de risco
5. Multidisciplinar

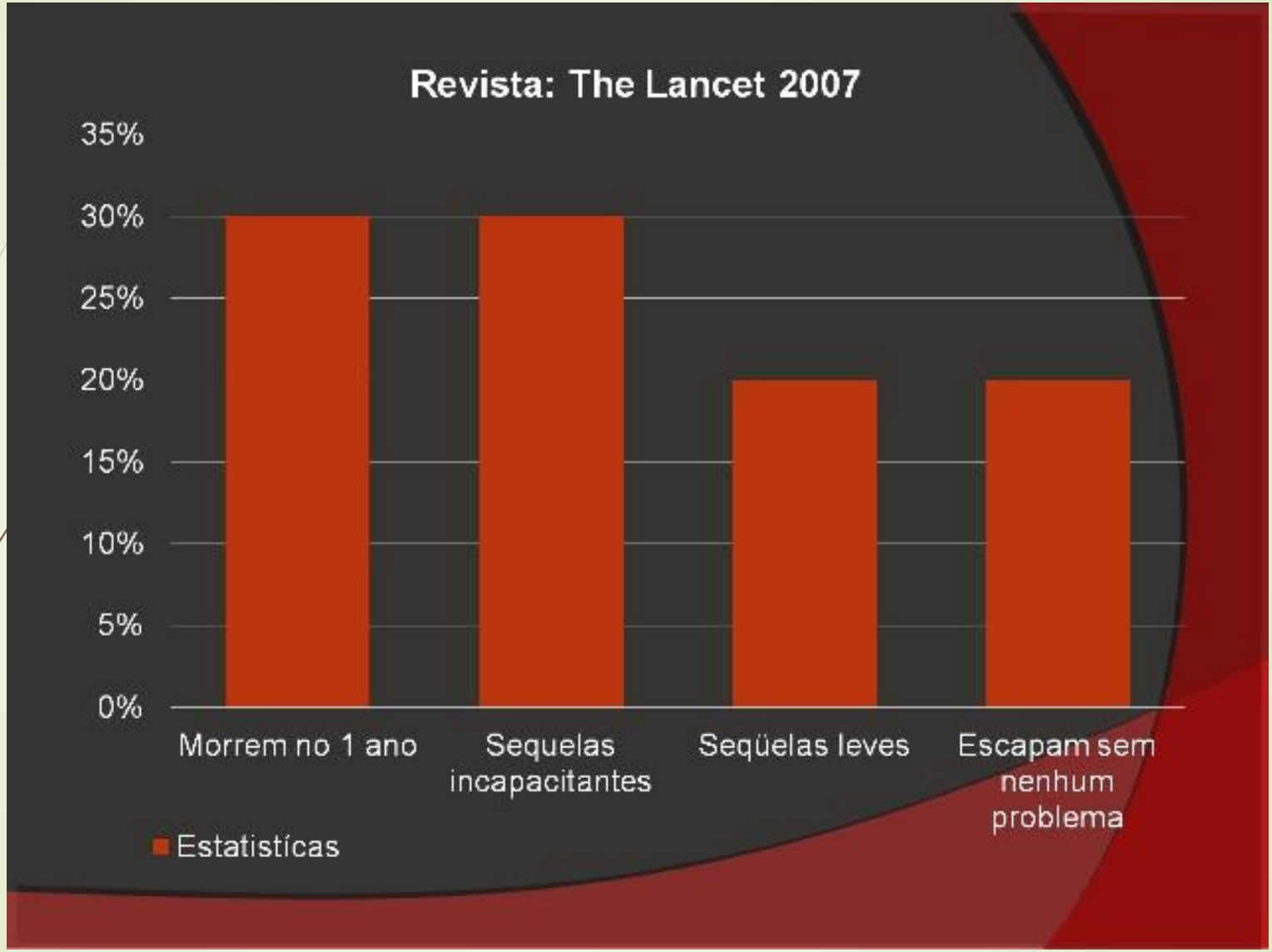
Revista: The Lancet 2007
35%
30%
25%
20%
15%
10%
5%
0%
Morrem no 1 ano
Sequelas incapacitantes
Seqüelas leves
Escapam sem nenhum problema
Estatísticas

DISSECÇÃO ARTERIAL

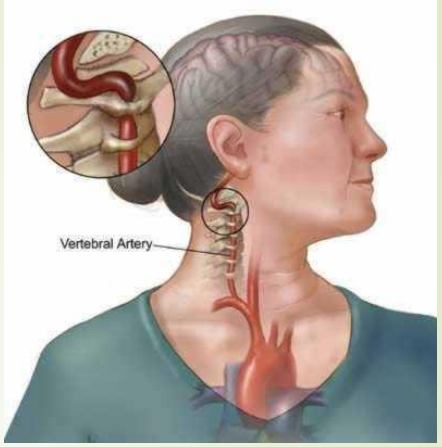

- 20% Isquemias em adultos jovens
- 2% de todas isquemias

- Rara: Incidência – 2,5 – 3/100.000 dissecções carótidas
  1,5/100.000 dissecções vertebrais

- Hematoma intramural: entre camadas média e íntima

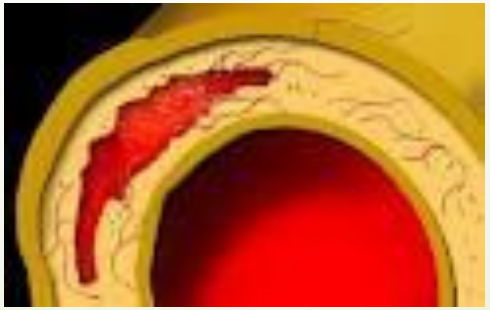

DISSECÇÃO ARTERIAL

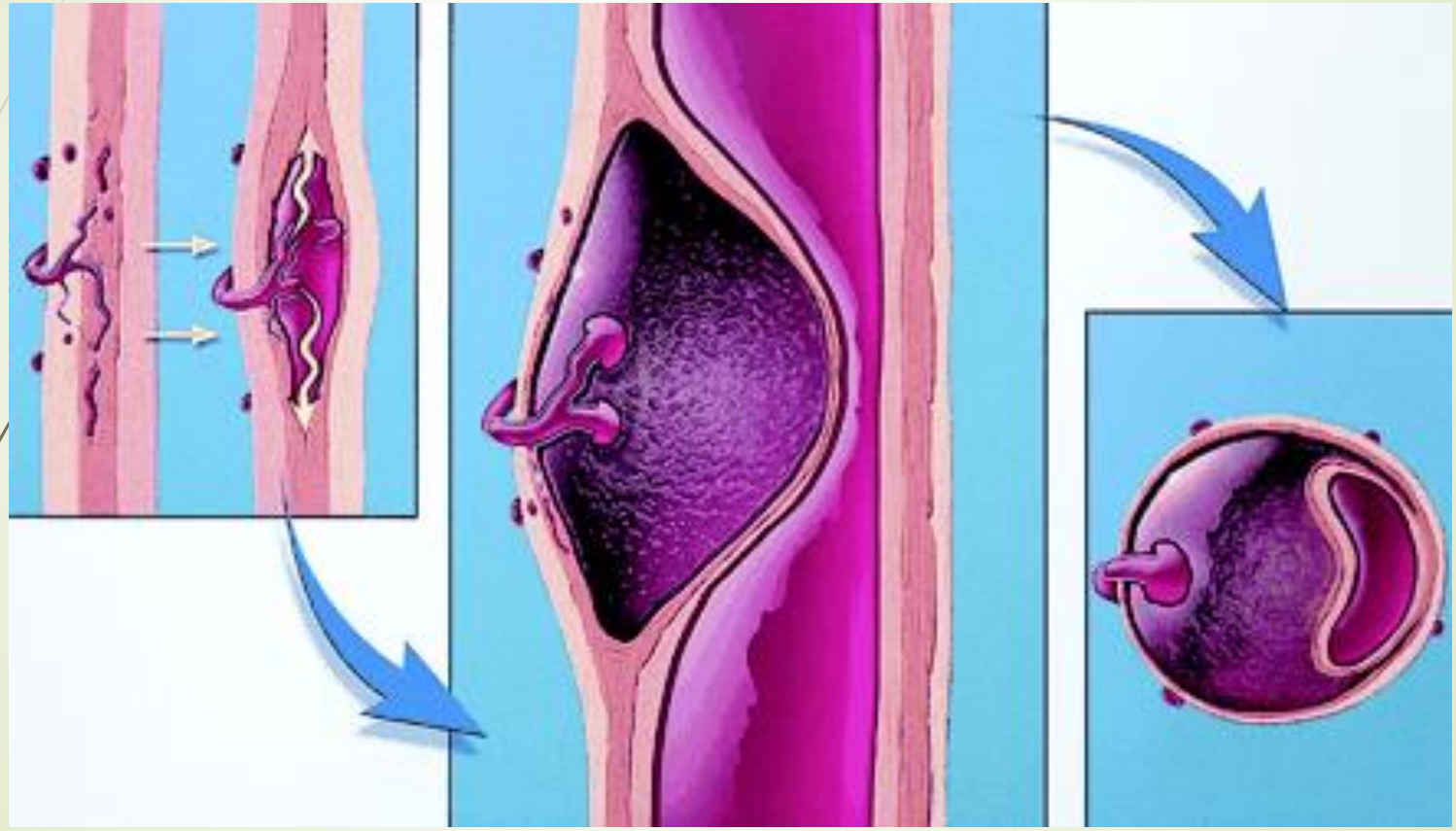

AVCH Intraparenquimatoso

- **Manifestações clínicas**:
  - Cefaléia – 40%
  - ↓ consciência – 50%
  - Vômitos – 50%
  - Convulsão – 10%

AVCH Intraparenquimatoso

- **Causas**
  - **Primária:** HAS (penetrantes, microaneurismas Charcot e Bouchard) Angiopatia amilóide
  - **Secundária**: Trauma, Aneurisma, MAV, Cavernoma, Tumores, Trombose Venosa Cerebral, Coagulopatias, Drogas, Medicamentos

Angiopatia amilóide

- Acontece devido a deposição de proteína beta-amilóide nos vasos corticais, subcorticais ou leptomeníngeos

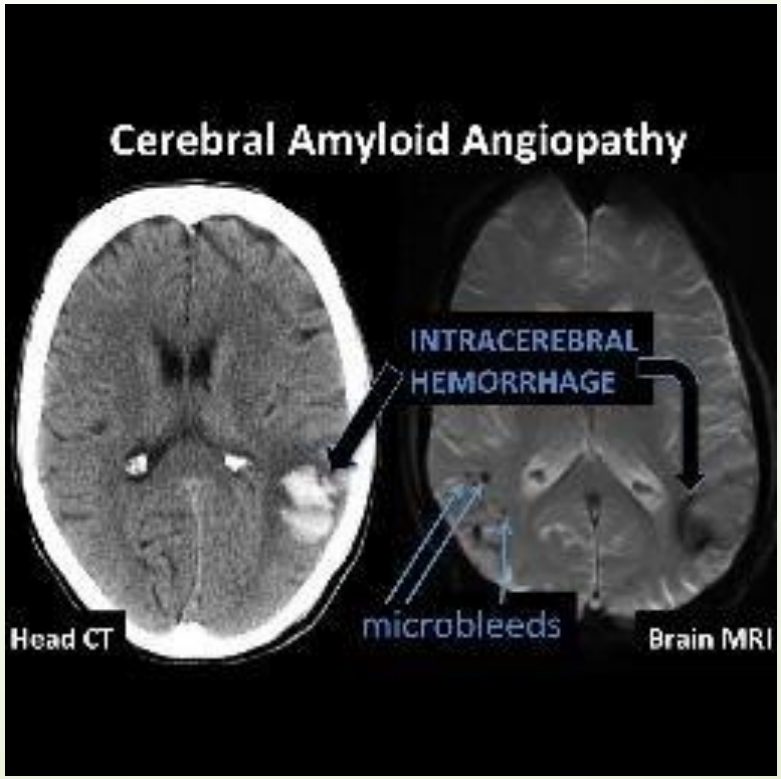

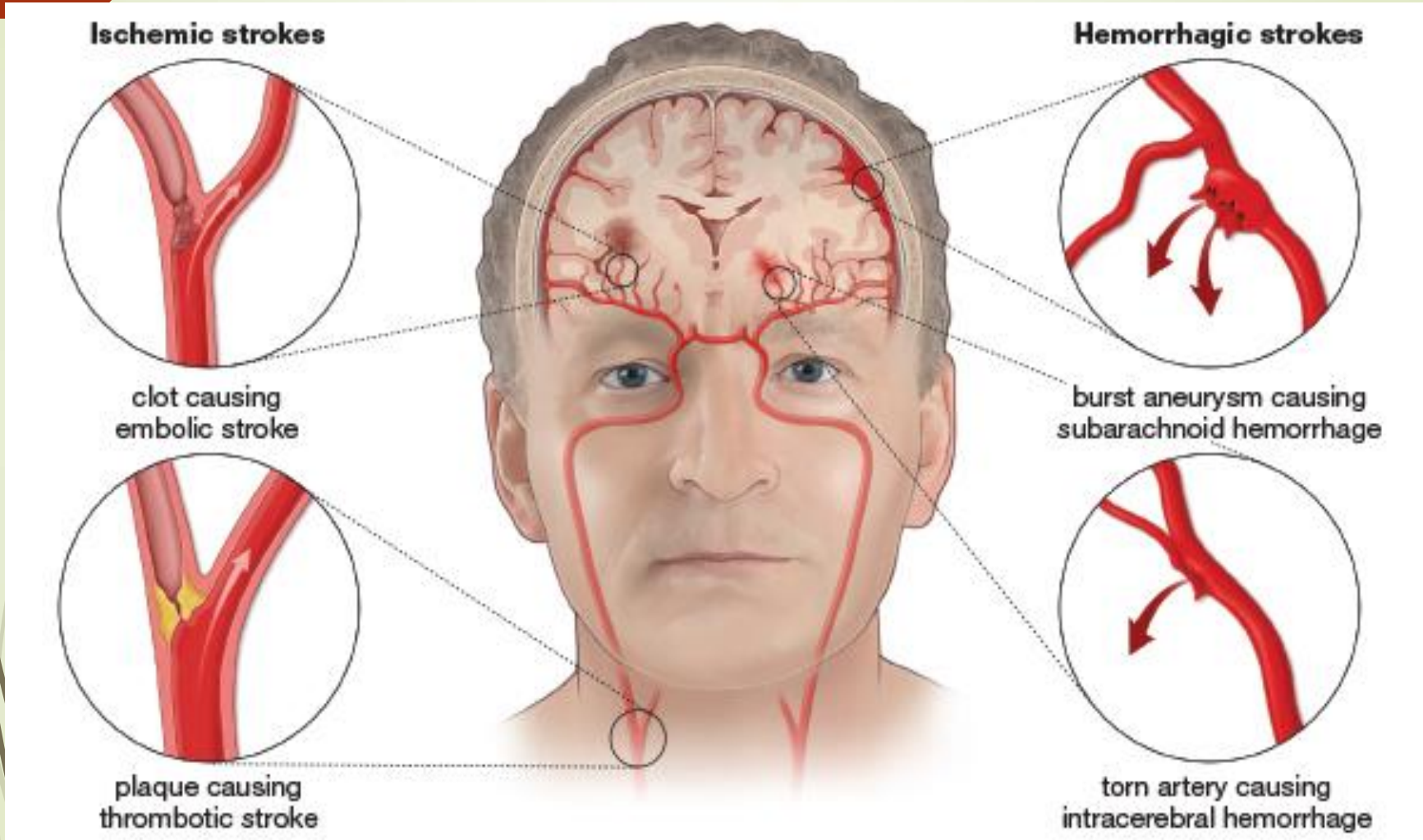
Ischemic strokes
Hemorrhagic strokes
clot causing
embolic stroke
burst aneurysm causing
subarachnoid hemorrhage
plaque causing
thrombotic stroke
torn artery causing
intracerebral hemorrhage

CASO CLÍNICO

- Mulher, 60 a, hipertensa crônica (captopril, anlodipina e atenolol) admitida com quadro de cefaléia e déficit motor em hemicorpo D evoluindo com sonolência e confusão mental

- PA: 200 x 120 mmHg FC: 56 bpm
- Neurológico:
  - Torporosa
  - Hemiplégica D

CASO CLÍNICO

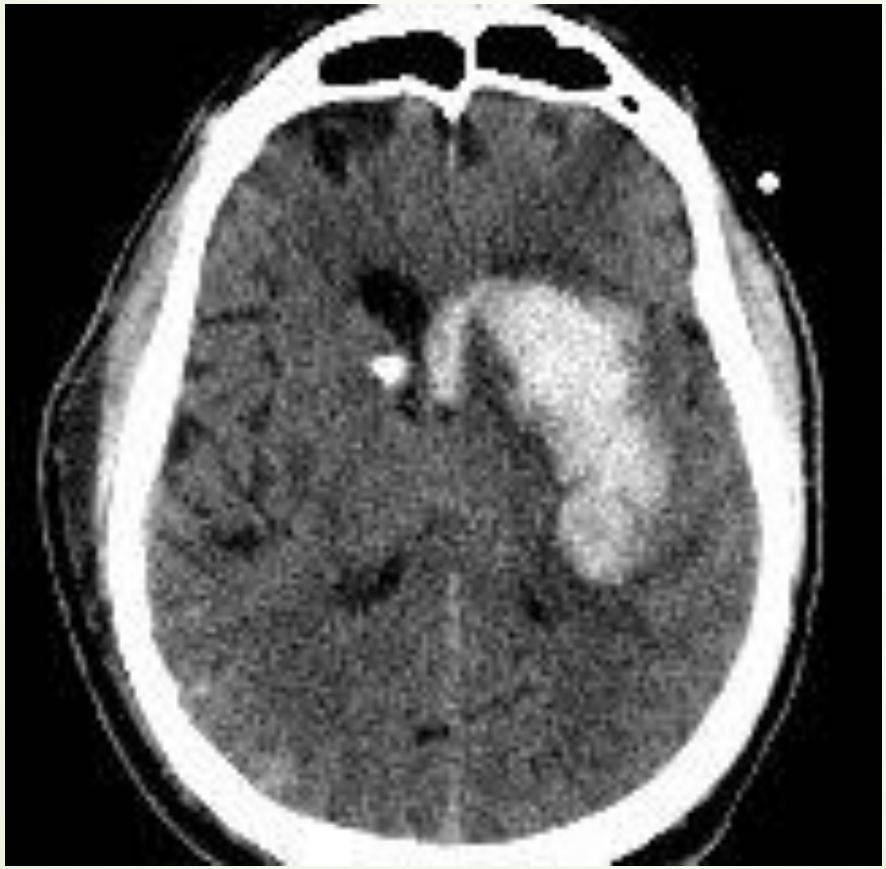

ACIDENTE VASCULAR CEREBRAL

HEMORRÁGICO - EVOLUÇÃO

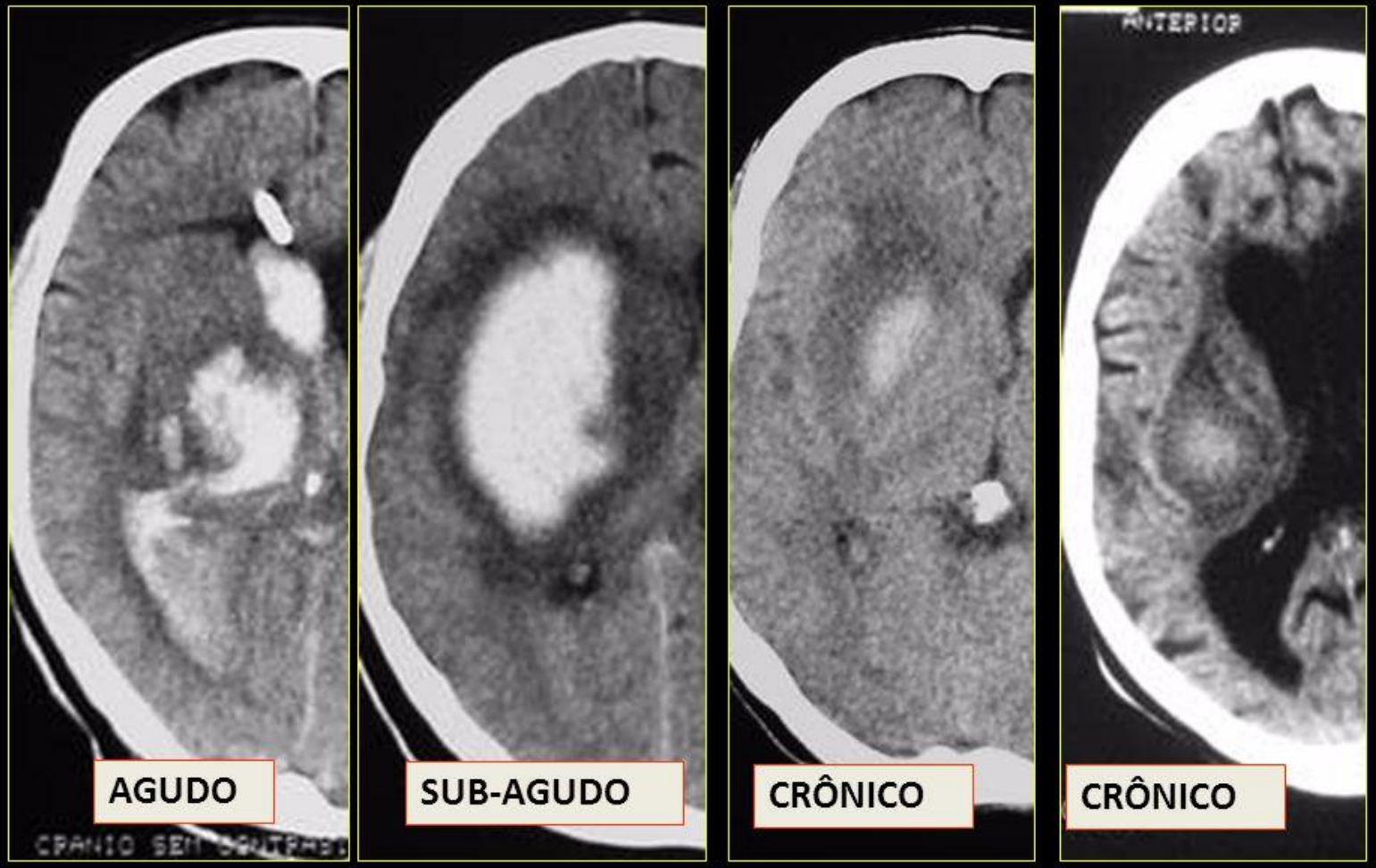

Hemorragia subaracnoídea

- Sangramento subaracnóide e nas cisternas
- 5º -7º décadas
- Mulheres
- Classificação:
  - Aneurismáticas (80%)
  - Não aneurismáticas
    - Traumáticas
    - Malformações
    - Dissecções arteriais

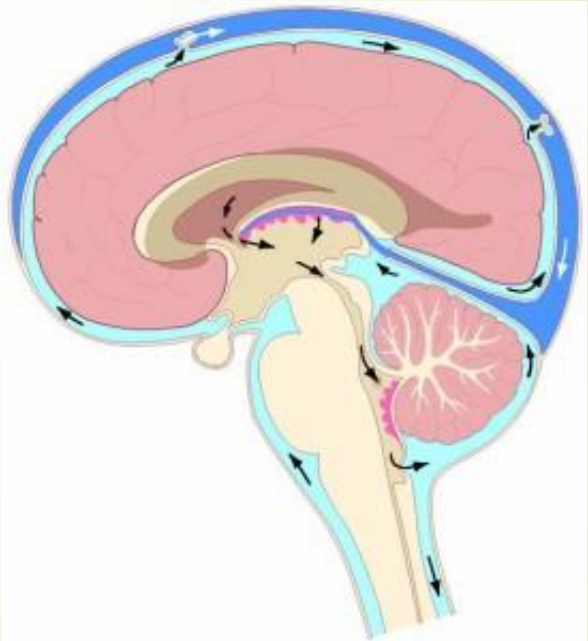

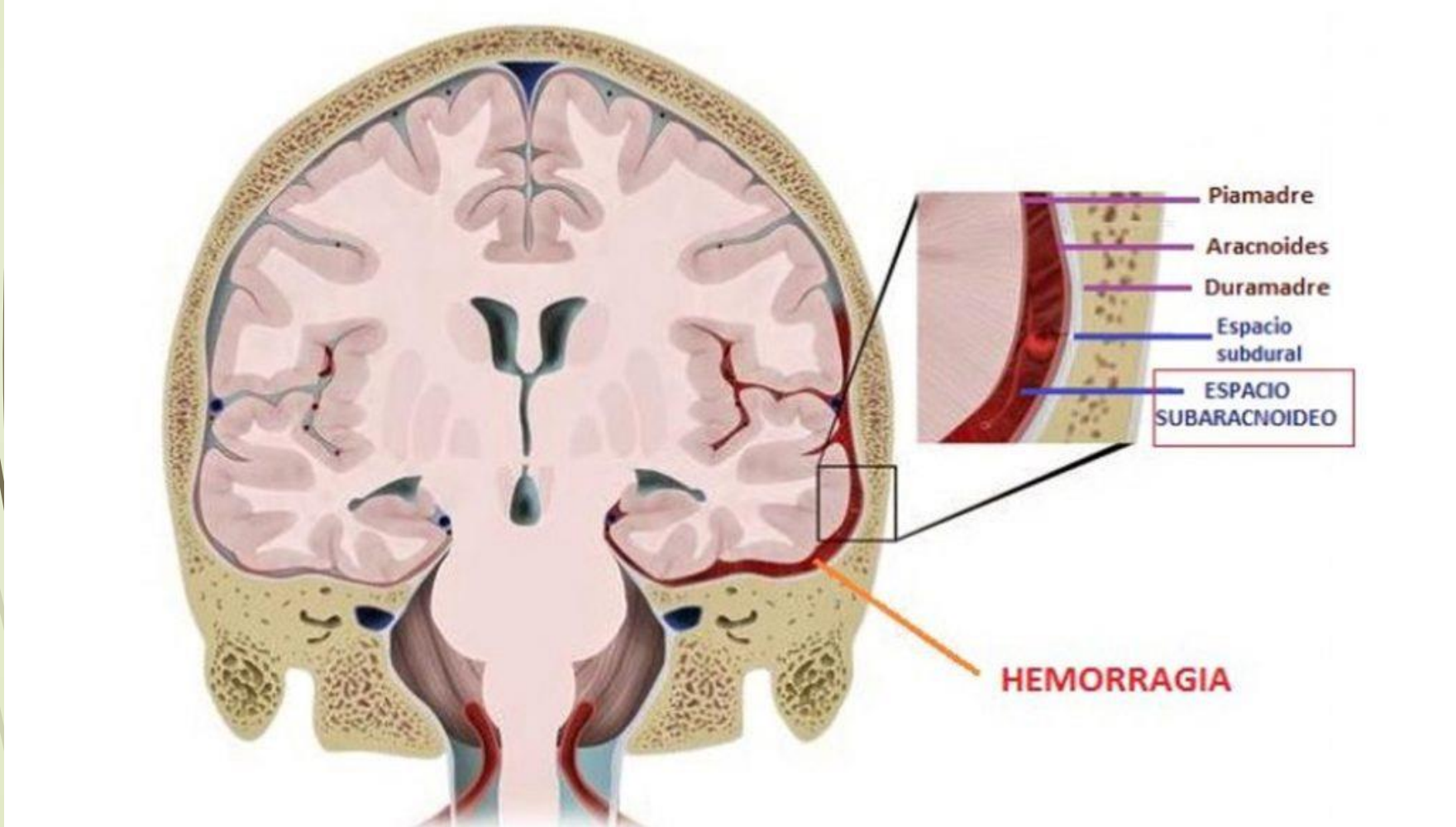
Piamadre
Aracnoides
Duramadre
Espacio subdural
ESPACIO SUBARACNOIDEO
HEMORRAGIA

Locais Típicos de Aneurismas Cerebrais

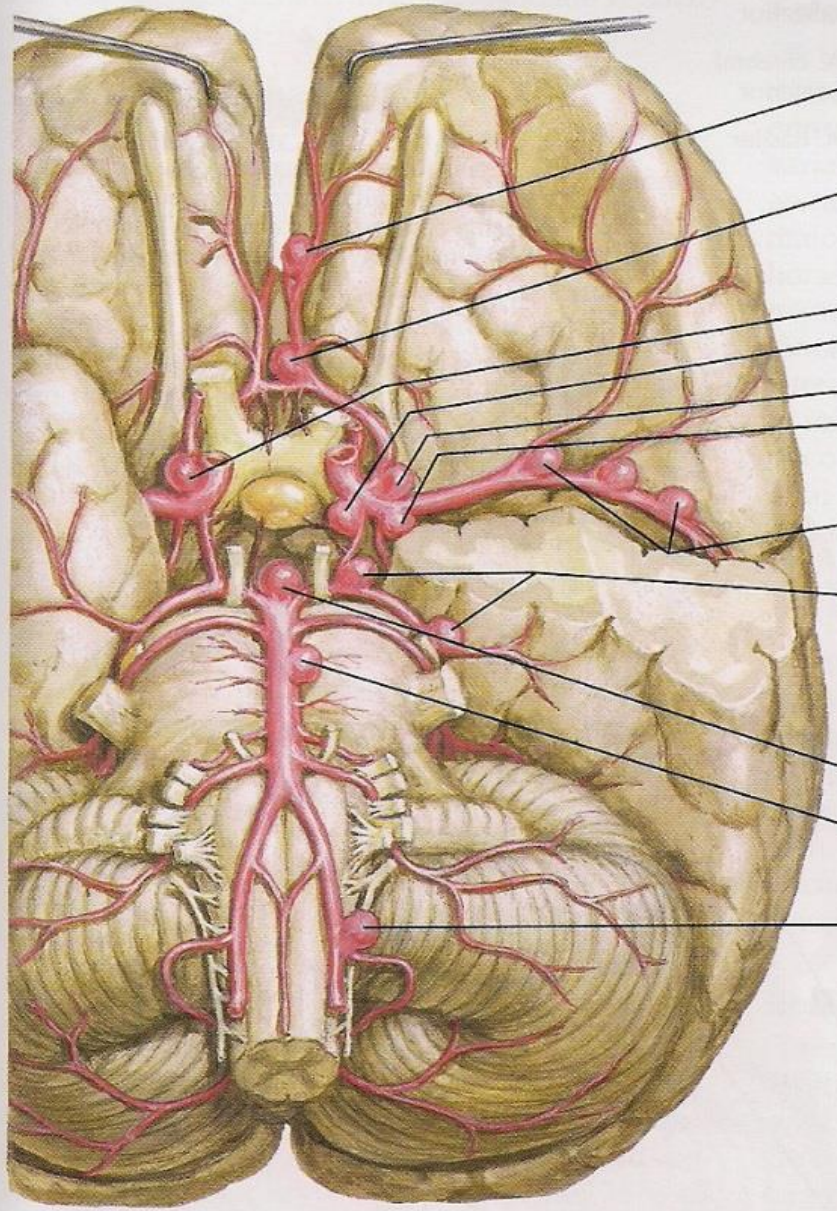

Cerebral anterior 30%
Cerebral anterior distal 5%
Comunicante anterior 25%

Carótida interna 30%
Oftálmica 4%
Comunicante posterior 18%
Bifurcação 4%
Coroidal anterior 4%

Cerebral média 25%

Circulação anterior 85%

Cerebral posterior 2%
Comunicante posterior e cerebral póstero-distal

Basilar 10%
Bifurcação 7%
Tronco basilar 3%

Vertebrocerebelar póstero-inferior 3%

Circulação posterior 15%

F. Netter M.D.

©SAUNDERS
ELSEVIER

Hemorragia subaracnoídea

- **Manifestações clínicas**:
  - Cefaléia
    - sentinela
  - Náuseas, Vômitos
  - Cervicalgia
  - ↓ consciência
  - Convulsão

- **ESCALA DE HUNT – HESS**
  - **GRAU 1** - Assintomático, ou cefaléia leve e discreta rigidez de nuca
  - **GRAU 2** - Cefaléia moderada a severa, rigidez de nuca e pares cranianos
  - **GRAU 3** - Déficit focal leve, letargia e confusão
  - **GRAU 4** - Estupor, hemiparesia, descerebração
  - **GRAU 5** - Coma profundo

- **ESCALA DE FISHER**
  - 1 – TC crânio sem visualização de sangramento
  - 2 – Hemorragia sem coágulos e menor que 1mm de espessura
  - 3 – Grande quantidade de sangue no espaço e hematomas pequenos
  - 4 – Sangue intracerebral e intraventricular, com significante sangramento subaracnóideo

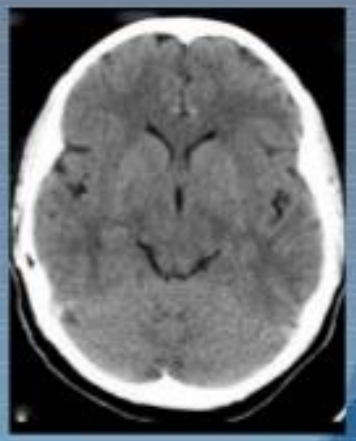

FISHER I

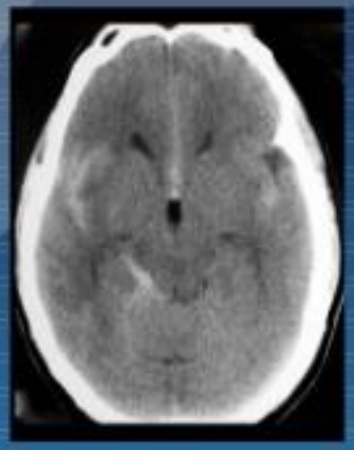

FISHER II

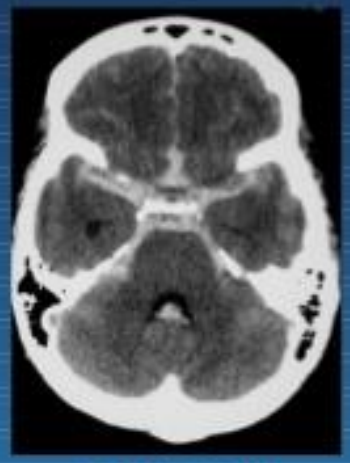

FISHER III

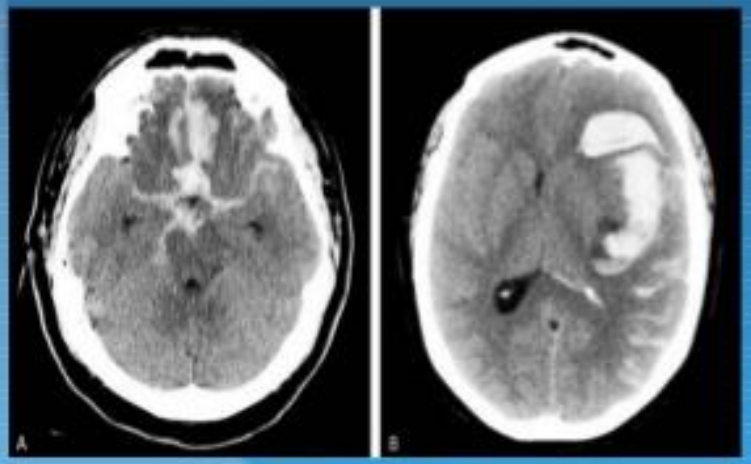

FISHER IV

CASO CLÍNICO

- Mulher, 36 a, admitida com quadro súbito de cefaléia de forte intensidade (intensidade 10/10), holocraniana, associado à náuseas e vômitos e rebaixamento do nível de consciência

- Exame Clínico:
  - PA: 140 x x 80 mmHg
  - FC: 68 bpm
- Exame Neurológico:
  - Sonolenta e confusa
  - Rigidez de nuca
  - Sinais de irritação meníngea
  - Hunt – hess 3

CASO CLÍNICO

Aspectos psicológicos no AVC

- **Depressão:** mais frequente
- Influência qualidade vida, recuperação pós evento, demora na desospitalização
- Déficit cognitivo(35,2% casos)
- Maior agravamento funcional
- Mais frequente nos primeiros 6 meses após evento
- Predomínio mulheres, jovens
- Pode ter relação com área afetada

Aspectos psicológicos do AVC

RELAÇÃO COM ÁREA AFETADA:

- Região frontal esquerda e os ganglios da base (caudado, putâmen, globo pálido) (acometimento do circuito prefrontosubcortical?)
- Acometimento do hemisfério esquerdo está mais associado a quadro depressivo
- Raro: lesão amigdala

PROGNÓSTICO

- 3 fatores:

1) Condições prévias
2) Extensão/gravidade do AVC
3) Adequação do tratamento empregado

CONCLUSÃO

- Alta morbimortalidade
- Fase extra hospitalar
- Reabilitação
- Acompanhamento multidisciplinar

“Agir, eis a inteligência verdadeira. Serei o que quiser. Mas tenho que querer o que for. O êxito está em ter êxito, e não em ter condições de êxito. Condições de palácio tem qualquer terra larga, mas onde estará o palácio se não o fizerem ali?”

Fernando Pessoa

Obrigada!