capítulo 30

Antonio Santos de Araújo Júnior
Guilherme Lepski
Celso Massumoto
Rogério Tuma
Mirella M Fazzito
Ricardo Ferreira

Células-Tronco e suas Aplicações em Pacientes Lesados Medulares

Introdução

Durante muito tempo, a medula espinhal era vista como um tubo, que apenas ligava o cérebro a diferentes órgãos e estruturas do corpo humano. Essa visão simplificada mudou graças à contribuição brilhante de Sir Charles S. Sherrington, cuja famosa monografia, "The Integrative Action of the Nervous System" ("A Ação Integrada do Sistema Nervoso"), explicou como o Sistema Nervoso Central (SNC) é organizado. Com essa monografia já centenária, Sherrington resolveu o debate de longa data entre a "Reticular Theory" ("Teoria Reticular", que argumentava que os neurônios são fisicamente contíguos) e a "Neuron Doctrine" (que sugeria que os neurônios se comunicam uns com os outros através de sinapses).[1,2]

Outra forte crença na época era de que o SNC era incapaz de regenerar. Esse ponto de vista foi desafiado quando Santiago Ramón y Cajal comprovou, há mais de cem anos, que as medulas espinhais transeccionadas de animais eram capazes de se regenerar; no entanto, essa regeneração espontânea durava apenas cerca de 10 a 14 dias. [2-4]

Ainda hoje, um dos maiores desafios da biologia moderna é saber como um sistema multicelular complexo pode se desenvolver a partir de uma única célula ou linhagem de células.[5,6] O conceito das células-tronco foi inicialmente descrito na década de 1960 para células hematopoéticas, quando o transplante de um número limitado de células da medula óssea resultou na formação de colônias eritrocíticas no baço de camundongos previamente irradiados.[7,8]

Desses experimentos nasceu o conceito atual das células-tronco, as quais devem respeitar três propriedades para serem classificadas como tais: a) capacidade de multiplicação própria; b) habilidade de produzir todos os tipos de células presentes em um determinado tecido; c) habilidade de se manter por um período de tempo significativo da vida do hospedeiro.[9]

Animais vertebrados possuem vários tipos de células-tronco, alguns ativos apenas por curtos períodos da embriogênese, outros funcionantes por toda a vida do organis-

mo.[9] A mais primitiva das células-tronco, chamada de célula-tronco totipotencial, é capaz de gerar qualquer tecido embrionário ou extraembrionário de um organismo, como a célula do óvulo fertilizado. O produto da divisão celular do óvulo é o blastocisto.

O blastocisto tem uma camada externa de células do trofoblasto, que ajuda na nidação com o útero e na formação da placenta, e uma camada interna de 10-20 células pluripotentes que, quando da implantação vão produzir todos os tecidos e órgãos do embrião em desenvolvimento. A célula pluripotente, também conhecida como Célula-Tronco Embrionária (CTE), pode se diferenciar em qualquer célula do corpo com exceção do trofoblasto.[6]

As CTE, de acordo com estímulos locorregionais, se diferenciam em células multipotentes do ectoderma, mesoderma e endoderma, as quais, por sua vez, vão resultar em células-tronco tissulares (mesenquimal, dérmica, sanguínea etc.) ou órgão-específicas, tais como as células-tronco neurais.

Células-tronco neurais

As Células-Tronco Neurais (CTN) apresentam uma organização hierárquica muito parecida com as células-tronco hematopoéticas. À medida que as células multipotentes se proliferam e se renovam, as células progenitoras vão perdendo sua capacidade de se diferenciar em outras linhagens ou de se proliferar, ou seja, as células mais jovens têm uma capacidade menor de diferenciação.

As CTN podem se diferenciar em linhagens de neurônios, oligodendrócitos ou astrócitos. *In vitro* as CTN se dispõem em formações esféricas conhecidas como "neuroesferas". [10] Poucas células oriundas da neuroesfera, quando transferidas para o cérebro de roedores, podem produzir neurônios e células da glia. No cérebro humano adulto, neuroesferas contendo CTN já foram isoladas da zona subventricular e do giro denteado do hipocampo.[11]

Uchida *et al.*[12] foram os primeiros a isolar CTN humanas separadas por técnica de imunofluorescência contra proteínas de membrana celular (p. ex.: CD 133^{+}, $CD24^{neg/lo}$, $CD45^{neg}$) da zona subventricular fetal. Essas células, quando selecionadas *in vitro*, puderam se replicar em cultura e gerar "neuroesferas" capazes de se diferenciar em neurônios, astrócitos e oligodendrócitos. Essas células também tiveram capacidade de se enxertar, migrar e se diferenciar quando transplantadas para cérebros de camundongos recém-nascidos imunocomprometidos.[13]

Essas células, quando injetadas em camundongos portadores de lesão medular traumática puderam também melhorar a função motora.[14] Apesar de o mecanismo dessa melhora ser controverso, ele parece resultar da diferenciação das CTN em oligodendrócitos mielinizados sobre uma malha de linhagem astrocítica.[15,16]

No entanto, o uso de enxerto heterólogo de CTNs em pesquisa com modelo animal necessita da aplicação concomitante de corticosteroides e de longos períodos de imunossupressão do hospedeiro. Consequentemente, como solução, surgiram as pesquisas com células-tronco endógenas derivadas de células da medula óssea, principalmente células-tronco mesenquimais.

Até poucos anos havia número limitado de trabalhos em humanos, principalmente por questões éticas ligadas ao uso de células-tronco embrionárias. No entanto, com o

advento de células-tronco endógenas derivadas da medula óssea, esse panorama está mudando, e de maneira drástica.

Lesão traumática medular em humanos

No Brasil a incidência de Traumatismo Raquimedular (TRM) é de quarenta casos novos/ano/milhão de habitantes, ou seja, cerca de 6 a 8 mil casos novos por ano, sendo que destes 80% das vítimas são homens e 60% se encontram entre os dez e trinta anos de idade.[17]

A severidade do TRM pode variar de completa paraplegia até mielopatia incompleta ou paraparesia. Além da severidade da lesão, o mecanismo de trauma é um dos fatores cruciais na escolha da modalidade terapêutica e na possibilidade de recuperação. O trauma inicial resulta em forças de estiramento e laceração do tecido nervoso, com interrupção da transmissão axonal, e posterior degeneração axonal e neuronal, com formação de cicatriz astrocítica.[18]

Em muitos casos de TRM, o algoritmo de tratamento envolve a descompressão medular com realinhamento espinhal e estabilização mecânica, a prevenção de isquemia e desmielinização pela cascata inflamatória, e finalmente a promoção da regeneração neural.

O primeiro relato da capacidade regenerativa da medula espinhal com o uso de enxerto de nervo periférico data de 1980,[19] e desde então duas modalidades terapêuticas emergiram desse conhecimento, uma na tentativa de prevenir a cascata inflamatória (neuroproteção) e outra no intuito de induzir a remielinização e a regeneração axonal e neuronal (neurorregeneração).

Um TRM desenvolve uma isquemia aguda na medula espinhal por contusão direta ou por compressão de seu arcabouço ósseo, ligamentar ou discal. A concentração de variáveis tóxicas e a própria isquemia contribuem para a morte celular e necrose, o que pode causar lesões secundárias que ocorrem ao nível celular e são muitas vezes mais complexas.[3-5] Ao bloquear os potenciais de ação, desregular o equilíbrio de íons, causar peroxidação lipídica e excitotoxicidade glutamatérgica, essas lesões secundárias podem causar distúrbios funcionais, tais como a sensibilização central, a morte celular, necrose, lesão axonal e inflamação.[3-5]

A cascata inflamatória se inicia um a dois dias após o trauma com a infiltração granulocítica, e em cinco a sete dias com a infiltração macrofágica. Nesse estágio os macrófagos ajudam na fagocitose de debris celulares e restos de mielina, e liberam fatores tróficos para CTNs ependimárias endógenas, na tentativa de ativar a neurorregeneração. O pico da indução celular para diferenciação das CTN ependimárias ocorre com sete dias do trauma.[18]

No entanto, após três semanas do trauma, esses mesmos fatores estimulam a astrocitose reacional levando à formação de cicatriz astrocítica, que por sua vez dificulta a neurorregeneração. Ou seja, o processo inflamatório exacerbado estimula a perda neuronal após o TRM, no entanto, a inflamação controlada parece estimular a neurorregeneração.[18]

Durante as primeiras semanas do trauma, outra estrutura fundamental responsável pela neurorregeneração são as Células de Schwann (CS). As CS são responsáveis pela produção das bainhas de mielina e servem de guia para orientação do crescimento

axonal após a lesão.[3-5] Quando transplantadas, as células de Schwann produzem vários fatores neurotróficos (tais como o NGF, BDNF e CNTF), que contribuem para a sobrevivência neuronal e para a geração de moléculas de adesão celular e proteínas da matriz extracelular, que favorecem o crescimento axonal. As cicatrizes gliais são uma barreira natural potente para a migração das CS, assim como o sulfato de condroitina de proteoglicanos (CSPG), agrecan e efrinas.[3-5]

Após um mês do trauma, a ativação e promoção de CTN endógenas subependimárias intramedulares são de particular importância porque resultam em aproximadamente 500.000 - 2.000.000 de novas células no local da lesão.[19] Aparentemente a reativação desse processo pode ser conseguida com a implantação de Células-Tronco Mesenquimais (CTM) derivadas da medula óssea.

Aplicação de Células-tronco mesenquimais na neurorregeneração da lesão medular

A injeção de CTM em modelos animais experimentais de TRM resultou em significativa preservação tissular, redução da cavidade siringomiélica e da cicatriz astrocítica, e melhora motora funcional.[20-22]

Em um ensaio clínico prospectivo de longa duração, Park JH *et al.*[23] demonstraram melhora radiológica, eletrofisiológica e motora funcional nos pacientes com lesão traumática cervical completa, portadores de paraplegia ou tetraplegia, submetidos a injeção intramedular e intradural de CTMs derivadas da medula óssea.

Nesse trabalho, dez pacientes portadores de lesão medular grave foram submetidos à punção da medula óssea do osso ilíaco para cultura de CTMs por quatro semanas. Após o que os pacientes foram submetidos a uma laminectomia sobre o local da cavidade siringomiélica, com abertura da dura-máter e injeção intramedular de 1 ml de solução salina contendo $8x10^6$ CTMs, e mais 5 ml com $4x10^7$ CTMs no espaço intradural. E após quatro semanas e oito semanas, os pacientes foram submetidos à punção lombar com injeção intratecal de mais 8 ml de solução salina contendo $5x10^7$ CTMs.

Como resultado, seis pacientes em dez obtiveram melhora da força motora após um seguimento médio de seis meses, e destes, três pacientes apresentaram melhora gradual para atividades de vida diária. Os mesmos três pacientes também apresentaram melhora radiológica mostrada pela Ressonância Magnética, com redução da cavidade siringomiélica e aumento da densidade e do diâmetro da medula espinhal. Esses pacientes ainda apresentaram melhora eletrofisiológica dos Potenciais Evocados Motores e Somatossennsitivos.[23] Nenhum evento adverso relacionado à aplicação de CTMs foi observado no período de estudo, tampouco foi observada degeneração maligna (Teratoma), como anteriormente relatada para células-tronco embrionárias.

Princípios da avaliação neurológica nos pacientes lesados medulares

Após condutas primárias de atendimento ao paciente politraumatizado, aqueles pacientes suspeitos de lesão medular devem ser avaliados por um neurocirurgião, no intuito de se identificar a etiologia da lesão medular, os possíveis níveis de acometimento, a intensidade da lesão, o comprometimento sensório-motor segundo exame neurológico detalhado e para solicitação de exames complementares à investigação.

Em seguida aos exames complementares, deve-se proceder à estratificação da lesão medular segundo a escala mundialmente aceita ASIA (American Spinal Injury Association)/ ISCoS (International Spinal Cord Society) [24,25], e então avaliar possíveis indicações de tratamento cirúrgico ou necessidades de imobilização/tração.

A classificação ASIA[24] é composta dos seguintes tópicos: a) avaliar o nível sensório-motor da lesão baseado no teste de sensibilidade somatossensitiva consciente e no teste de motricidade volitiva; b) definir se a lesão medular é completa ou incompleta, segundo a perda completa ou preservação da função sensório-motora sacral; c) definir o grau de intensidade da lesão (ASIA A, B, C, D ou E); d) estimar a zona de preservação parcial sensório-motora naqueles doentes com lesão completa.

A definição neurológica para se classificar uma lesão medular como síndrome clínica completa ou incompleta foi inicialmente descrita por Guttmann em 1976.[26] A síndrome clínica completa seria aquela secundária a uma secção transversa total da medula espinhal, resultando na perda completa de sensibilidade e motricidade voluntária abaixo do nível da lesão.[26] Por sua vez, a síndrome clínica incompleta seria advinda de lesão parcial da medula espinhal, com preservação de parte das funções sensório-motoras abaixo do nível da lesão.

A lesão incompleta, por sua vez, pode ser dividida em dois subgrupos: a) lesão difusa acometendo todo um segmento medular, com lesão na substância cinzenta central e nos tratos longos ascendentes e descendentes da substância branca, no entanto de intensidade subtotal; b) lesão anatomicamente circunscrita de partes distintas da medula espinhal, com déficits dissociados dependentes do local danificado, por exemplo, síndrome cordonal anterior, central (Schneider), posterior ou síndrome de cone medular.

No entanto, com o advento da avaliação neurofisiológica moderna, alguns pacientes anteriormente tidos como portadores de lesão medular completa tiveram comprovação eletrofisiológica de influência supraespinhal sobre o potencial somatossensitivo, com a transmissão de sinal atravessando o sítio da lesão medular.

Por exemplo, quando esses pacientes eram submetidos à monitoração cutânea polieletromiográfica nos membros inferiores e realizavam a manobra de Jendrassik ou faziam a flexão voluntária do pescoço, havia nitidamente um aumento na amplitude do potencial.

Essa resposta teria um substrato anatômico em estudos de necropsia, com a preservação de um pequeno número de axônios atravessando o sítio da lesão, e que poderiam responder aos estímulos suprassegmentares.[27]

A essa síndrome subclínica incompleta (embora clinicamente completa), na qual estímulos suprassegmentares são capazes de alterar os reflexos profundos espinhais ou mesmo o potencial evocado somatossensitivo abaixo do nível da lesão medular, Kakulas e Dimitrijevik *et al.*[28] denominaram de "síndrome clínica discompleta".

Esses então seriam os pacientes passíveis de tratamento neurorregenerativo da medula espinhal, tendo em vista atividade residual de controle suprassegmentar, ainda que subclínica!

Critérios de seleção de pacientes passíveis de tratamento com CTM

Seriam passíveis de tratamento neurorregenerativo com CTM aqueles pacientes portadores de Traumatismo Raquimedular (TRM) cervical ou torácico, com síndrome

clínica discompleta (com comprovação eletromiográfica de atividade residual suprassegmentar), com exames de imagem mostrando cavidade siringomiélica no nível de acometimento medular (sem a presença de cicatriz astrocítica e sem outros acometimentos ou compressões medulares residuais, comprovados por exame de ressonância magnética).

Alguns fatores de confusão, como a presença de TRM com síndrome clínica incompleta, e a presença de outros acometimentos da medula espinhal, serviriam como fatores de exclusão para o tratamento com CTM, tendo em vista a possibilidade de recuperação funcional espontânea. Pacientes com lesão incompleta poderiam apresentar uma melhora sensório-motora apenas com tratamento fisioterápico ou mesmo pela história natural da doença como naqueles portadores de lesão centromedular. Pacientes com outras compressões raquianas poderiam se beneficiar apenas com o tratamento cirúrgico específico, falseando os possíveis resultados do tratamento neurorregenerativo.

Outrossim, pacientes portadores de lesão medular completa absoluta, que preencham todos os critérios clínicos e neurofisiológicos (com abolição total de motricidade voluntária ou sensibilidade abaixo do nível da lesão), com evidência de silêncio eletromiográfico (sem sinal de influência supraespinhal ou mesmo influência consciente sobre os reflexos espinhais), devem também ser excluídos do tratamento neurorregenerativo com CTM.

Síntese de caso

Paciente de 47 anos, médico, apresentou há dois anos quadro súbito de lombociatalgia direita de forte intensidade, seguida por paraplegia anestésica. Paciente deu entrada em nosso serviço dez horas após, mantendo paraplegia flácida, com nível sensitivo denso T4, e abolição de reflexo bulbocavernoso.

Paciente foi então submetido à Ressonância Magnética de Coluna evidenciando hemorragia subaracnoide extensa de C7 à S1, com mielopatia compressiva T4-T6 e mielomalácia multissegmentar (Figura 30.1). Na RM de coluna lombar também foi

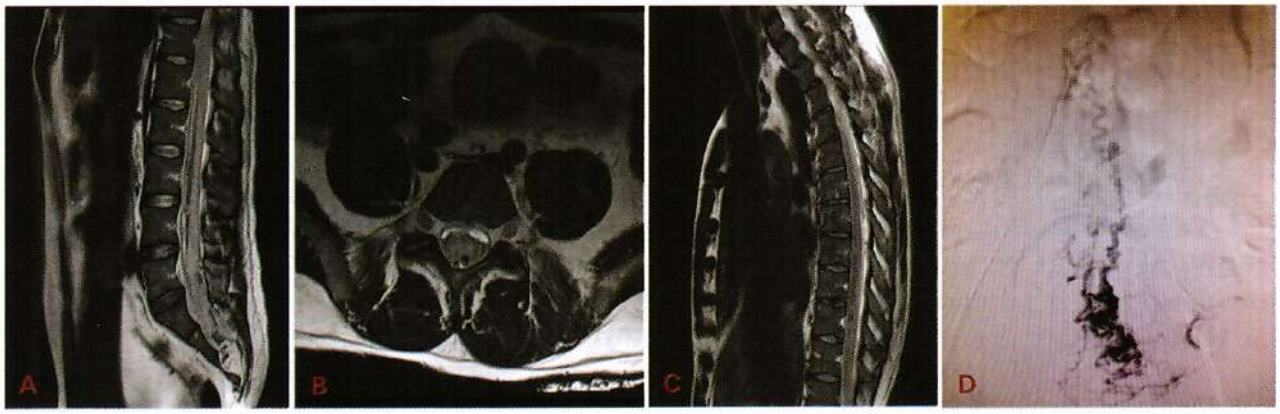

Figura 30.1 ▸ RM de coluna pré-operatória. **(A)** Sequência sagital lombar ponderada em T2 mostrando hemorragia subaracnoide extensa com *flow-void* lombossacro e lipoma S1-S2; **(B)** RM Axial T2 mostrando volumoso hematoma com compressão importante do saco dural lombar; **(C)** RM sagital T2 torácica mostrando extensão torácica do hematoma, com importante compressão medular T4-T6; **(D)** Angiografia mostrando MAV lombossacra responsável pela hemorragia, antes da embolização.

evidenciada medula ancorada, com cone medular baixo em nível de L4, e lipoma sacral S1-S2 com *flow-void* de vasos epidurais lombares (sugestivo de malformação arteriovenosa lombossacra).

Paciente foi prontamente submetido à laminectomia T4-T6 com durotomia e drenagem de hematoma subaracnoide com uso de sonda uretral disposta craniocaudalmente, com embolização de MAV lombossacra extensa, nutrida por ramos lombares terminais.

A despeito de tratamento cirúrgico e endovascular, o paciente manteve sequela neurológica com discreta melhora sensitiva subjetiva no pós-operatório, no entanto sem melhora motora (ASIA A), tendo alta hospitalar sob orientação de tratamento fisioterápico.

Paciente no seguimento desenvolveu um cisto aracnoide T8 e uma cavidade siringomiélica T10, ambos exercendo efeito compressivo sobre a medula residual, que foram tratados há um ano, com a fenestração do cisto para cavidade siringomiélica e a colocação de cateter de derivação siringossubaracnoide em "T" (Figura 30.2).

Paciente no intraoperatório e no pós-operatório imediato foi então submetido à monitorização de potencial evocado somatossensitivo e motor (Figura 4-A), com registro de pouquíssima atividade paravertebral e nenhuma atividade abaixo de ílio-psoas.

Como nesse ano, após a cirurgia para drenagem do cisto aracnoide e da cavidade siringomiélica, nosso paciente não apresentou melhora motora e manteve estacionada a recuperação também sensitiva, optou-se pela utilização de células- tronco mesenquimais no intuito de induzir a neurorregeneração da medula espinhal lesada, e também no intuito de resolver a cavidade siringomiélica. Após o consentimento do paciente e de seus familiares, e após aprovação do método no Comitê de Ética em Pesquisa Clínica de nosso hospital, o paciente foi submetido ao protocolo de infusão de células-tronco mesenquimais segundo Park *et al.*[23] (Figura 30.3).

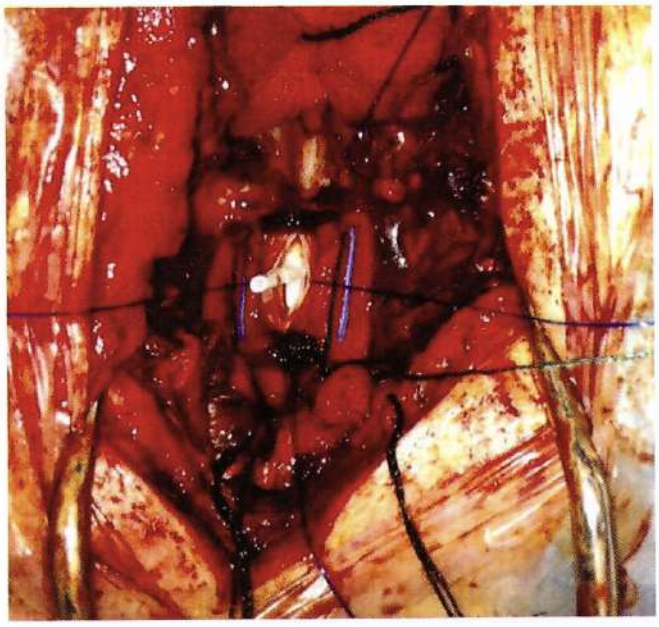

Figura 30.2 Posicionamento de derivação siringo-subaracnoide com uso de dreno em "T".

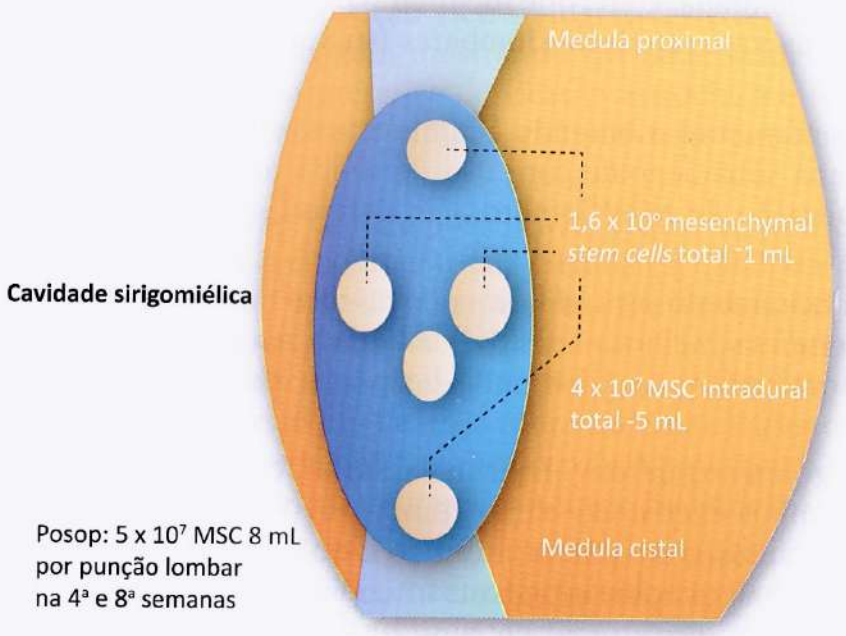

Figura 30.3 Ilustração representativa da medula espinhal no nível da cavidade siringomiélica e do espaço subaracnoideo. **(A)** Primeira infusão de células-tronco mesenquimais, sob visualização operatória microcirúrgica, 1ml (8×10^6 células) divididas em cinco localizações da cavidade siringomiélica, e ainda 5 mL (4×10^7 células) antes do fechamento dural no espaço subaracnoideo. **(B)** Segunda, após quatro semanas, e terceira infusão, após oito semanas, com o uso de punção lombar para infusão de 8 ml (5×10^7 células) no espaço subaracnoideo. (Método retirado de Park *et al.*[21])

Preparo e cultivo das células-tronco mesenquimais derivadas da medula óssea do osso ilíaco[29-31]

Em centro cirúrgico foram coletados cerca de 200 ml de medula óssea extraída da crista ilíaca do paciente, segundo protocolo estabelecido por Thomas *et al.*, 1975.

O paciente concordou em participar do estudo, bem como assinou um termo de consentimento informado. Após a coleta, o material foi submetido à separação das células mononucleares através do gradiente de densidade Ficoll-Paque ™ PLUS (GE Healthcare, Little Chalfont, Buckinghamshire, UK) segundo Ahmadbeigi, *et al.* 2012, sendo em seguida lavado com solução fisiológica e centrifugado a 500 g por 5 minutos.

As células mononucleares ($\sim 10^6$) foram plaqueadas em frascos de cultivo de 75 cm^2 (Corning Inc., Corning, NY, USA) e cultivadas segundo Lizier, *et al.*, 2012 em meio Dulbecco's-modified Eagle's medium (DMEM) /Ham's F12 (DMEM/F12, Invitrogen Corporation – Carlsbad, CA, USA) suplementado com 15% soro fetal bovino (SFB, Hyclone, Logan, Utah, USA), 100 units/ml penicilina, 100 µg/ml streptomicina, 2 mM L-glutamina, e 2 mM aminoácido não essenciais (todos da Invitrogen) em atmosfera úmida a 37 °C e 5% CO_2 (estufa incubadora – Thermo Fisher Scientific Inc, Waltham, MA, USA). Após um período de três a sete dias, células fibroblastoides começaram a aparecer. Essas células crescem em monocamada e posteriormente foram lavadas duas vezes com solução fosfatotamponada (PBS - Invitrogen, Carlsbad, CA, USA) e submetidas à dissociação enzimática com Tryple (Invitrogen) por 3 a 6 minutos a 37 °C.

A passagem 1 foi contada após a primeira dissociação enzimática. A ação da Tryple foi inativada por meio de cultura suplementada com 10% SFB e as células (~5×10^5) foram plaqueadas em frascos de cultivo 75 cm^2 (Corning). Esse protocolo de subcultivo foi realizado a cada 7 a 14 dias e o meio de cultivo foi trocado a cada três a quatro dias. Para a criopreservação, 90% plasmim (Halex Istar, Goiania, GO, Brasil) e 10% dimethilsulfoxido (DMSO) (OriGen Biomedical, Austin, TX, USA) foram utilizados como meio criopreservante. As células criopreservadas foram mantidas em batoques (Corning) a −196 °C.

Imunofenotipagem das Células-tronco Mesenquimais derivadas da Medula Óssea

A imunofenotipagem foi baseada em citometria de fluxo utilizando anticorpos específicos contra proteínas humanas conjugados com FITC, como CD90 (marcador mesenquimal) e CD34 (marcador hematopoiético) e seu respectivo isotipo controle (todos da BD Pharmingen, Franklin Lakes, NJ, USA).

As células na passagem três foram dissociadas por tratamento enzimático (6 min a 37°C com Tryple), centrifugadas (10 min a 400 g) e lavadas com PBS a 4°C. A seguir as células na concentração de 10^5 células/ml foram incubadas com os anticorpos acima mencionados (1 µl). Após 45 minutos de incubação, protegidas da luz e em temperatura ambiente, as células foram lavadas três vezes com PBS e ressuspendidas em 0,25 ml de PBS gelado. A análise foi realizada utilizando um *fluorescence-activated cell sorter* (FACSCantoII; Becton, Dickinson, San Jose, CA) utilizando o programa *CELL Quest* (Becton, Dickinson).

Controle de Crescimento Microbiológico na Cultura das Células-tronco Mesenquimais derivadas da Medula Óssea

Para esse procedimento foram retirados cerca de 2 ml de meio condicionado dos frascos de cultura das células-tronco mesenquimais sendo posteriormente adicionados à garrafa de crescimento microbiológico (BD Bactec Peds Plus™). Esse controle detecta o crescimento de micro-organismo aeróbio e anaeróbio em amostras de meio após cerca de cinco dias, pois contêm resinas inibidoras de antibióticos (meios PLUS).

Controle radiológico e eletrofisiológico

Após três meses da última aplicação das células-tronco mesenquimais, foram realizados controles radiológicos com RM de coluna toraco-lombar (Figura 30.4) e controle eletrofisiológico com potencial evocado motor (Figura 30.5 e 30.6).

Na RM de coluna toracolombar houve melhora da cavidade siringomiélica em nível T10, a despeito de importante aracnoidite adesiva multissegmentar, que comprometem a avaliação do diâmetro medular ou da espessura da medula.

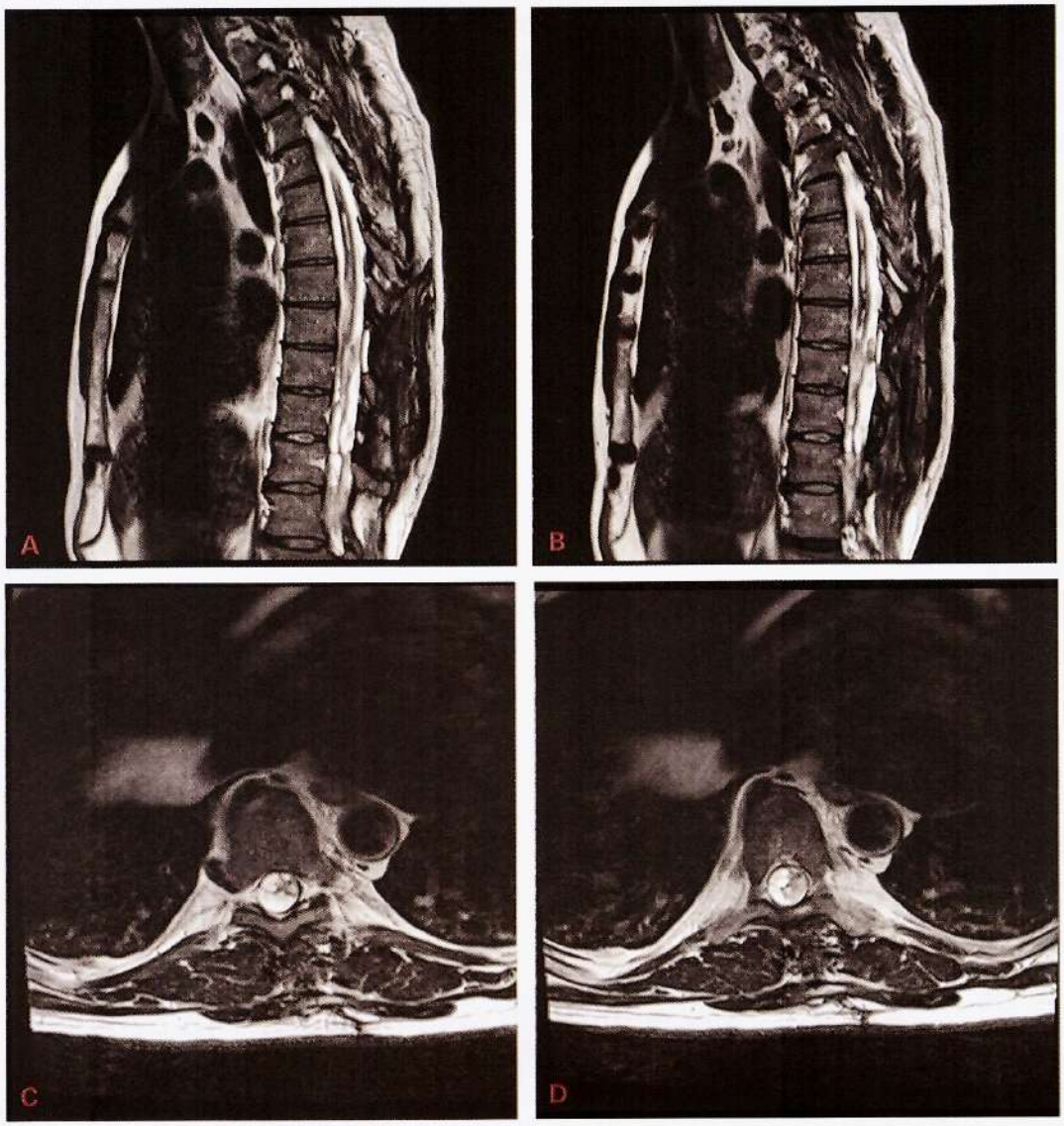

Figura 30.4 ▸ **(A-B)** RM de coluna torácica em cortes sagitais ponderada em T2, mostrando importante aracnoidite adesiva multissegmentar com siringomielia em nível T10 operada e submetida a infusão intracavitária de células-tronco mesenquimais; **(C-D)** RM torácica axial T2 mostrando aracnoidite com aderências anteriores e posteriores.

No controle eletrofisiológico pode-se identificar melhora nos potenciais motores em ambos os membros inferiores, com aparente normalidade no segmento paravertebral bilateral (o que ao nosso paciente possibilitou a manutenção da postura sentada, com perfeito equilíbrio de tronco, a ponto de permitir que ele voltasse a desempenhar suas atividades cirúrgicas), melhora ílio-psoas (atualmente consegue fletir o tronco de forma bastante satisfatória), melhora do quadríceps (com retorno do tônus e trofismo em coxa bilateral), e retorno até então não-funcional abaixo do quadríceps.

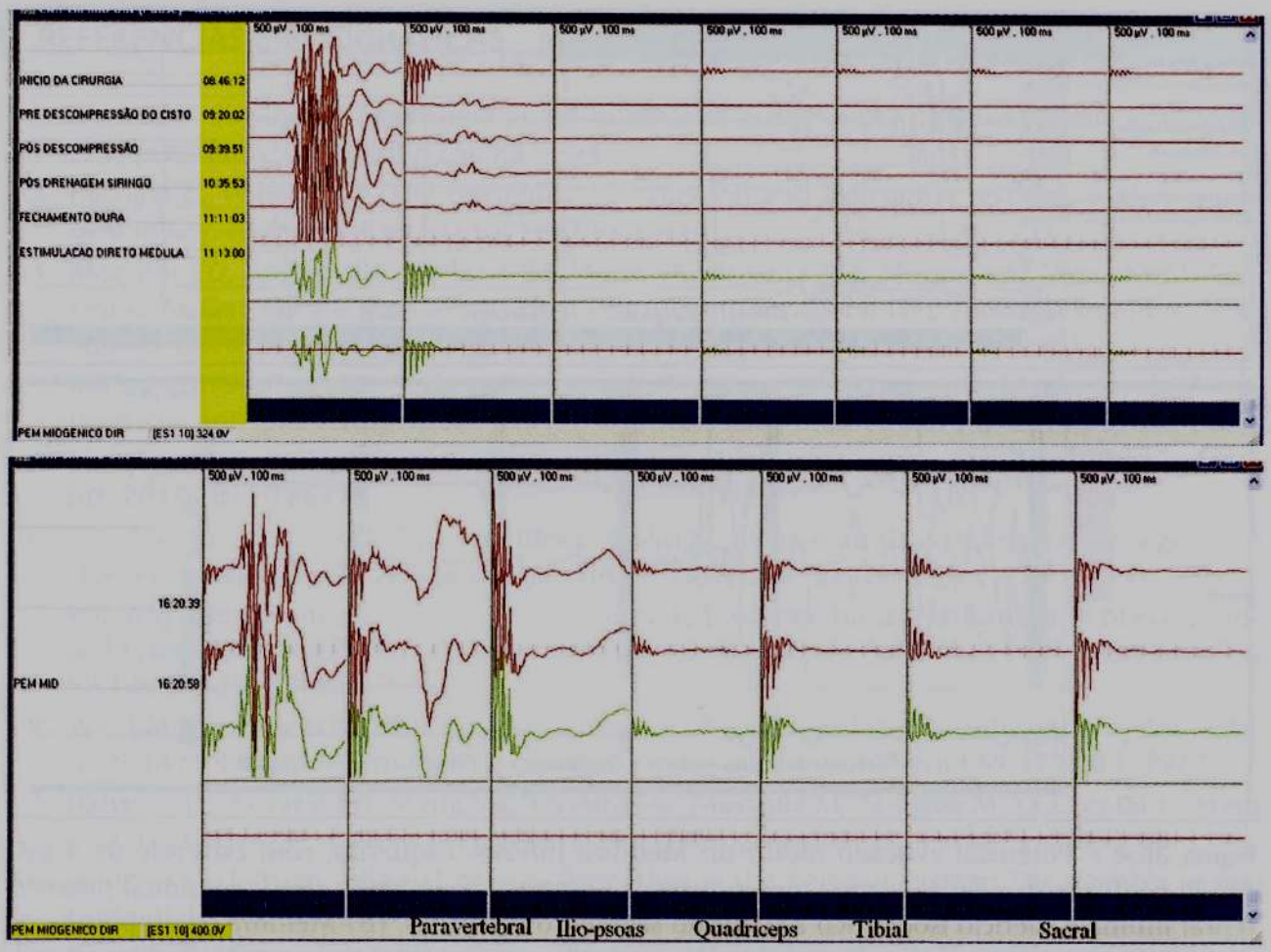

Figura 30.5 ▸ Potencial evocado motor no Membro Inferior Direito, com estímulo de 2 mV. **(A)** Pré-infusão das células-tronco mesenquimais, mostrando potencial residual mínimo paravertebral e silêncio isoelétrico a partir de segmento ílio-psoas. **(B)** Pós-infusão de células-tronco mesenquimais, mostrando importante melhora da amplitude do potencial paravertebral, ílio-psoas, quadríceps, tibial e sacral, com potencial similar ao normal no segmento paravertebral e próximo ao normal no segmento ílio-psoas.

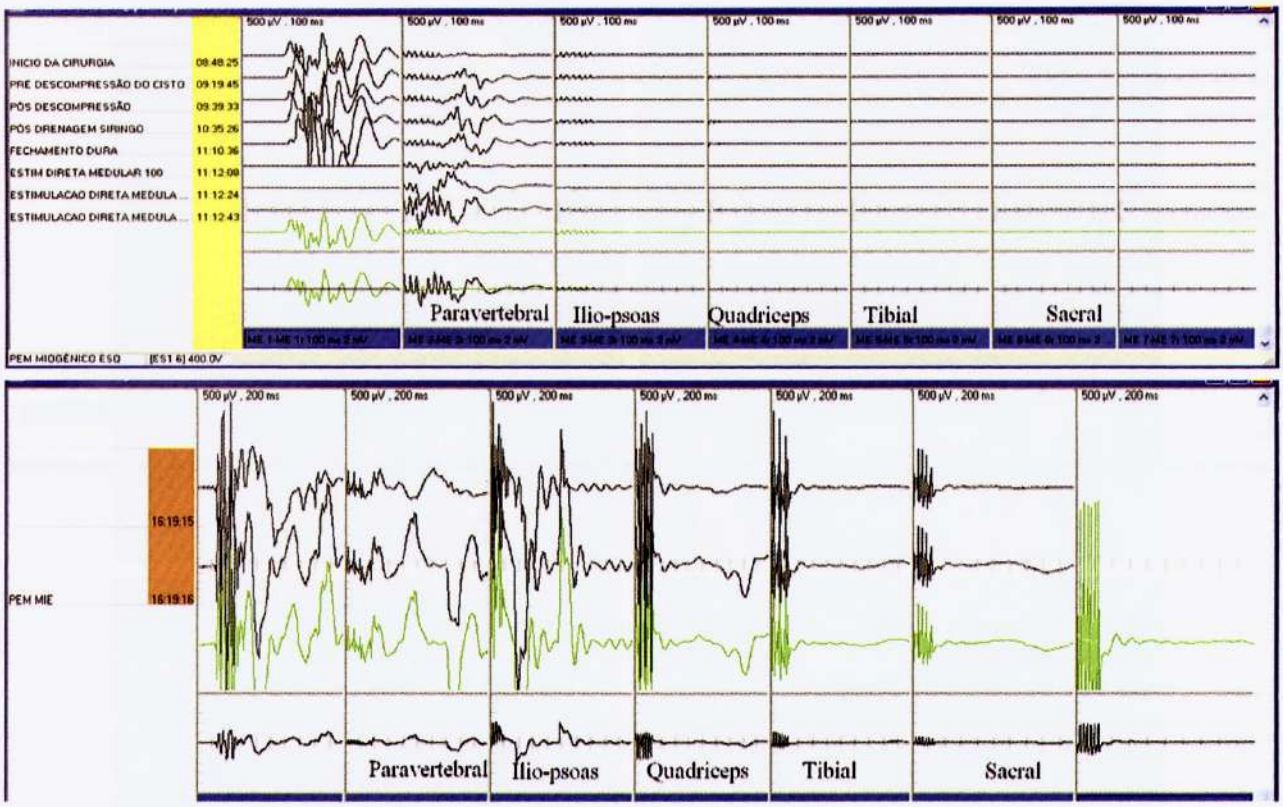

Figura 30.6 ▸ Potencial evocado motor no Membro Inferior Esquerdo, com estímulo de 5 mV. (A) Pré-infusão de células-tronco mesenquimais, mostrando atividade elétrica residual paravertebral ínfima e silêncio isoelétrico a partir do segmento ílio-psoas. (B) Melhora da amplitude do potencial, com amplitude aumentada e quase normal nos segmentos paravertebral e ílio-psoas, e subnormal a partir do quadríceps.

Conclusão

Tendo em vista a melhora clínica, radiológica e eletrofisiológica apresentada pelo nosso paciente (e a despeito de esse estudo apresentar apenas os resultados preliminares do primeiro paciente incluído no protocolo do uso de células-tronco mesenquimais em lesados medulares), parece ser promissora esta nova modalidade terapêutica. O seguimento a longo prazo desses pacientes e a inclusão de novos pacientes em nosso protocolo deverá fortalecer os futuros resultados, a ponto de permitir maiores conclusões.

REFERÊNCIAS BIBLIOGRÁFICAS

1. Burke RE. Sir Charles Sherrington's the integrative action of the nervous system: a centenary appreciation. Brain 2007;130:887-894.
2. Puchala E, Windle WF. The possibility of structural and functional restitution after spinal cord injury. A review. Exp Neurol 1977;55:1-42
3. Mariano ED, Batista CM, Barbosa BJ, Marie SK, Teixeira MJ, Morgalla M, Tatagiba M, Li J, Lepski G. Current perspectives in stem cell therapy for spinal cord repair in humans: a review of work from the past 10 years. Arq Neuropsiquiatr. 2014 Jun;72(6):451-6.
4. Batista CM, Mariano ED, Barbosa BJ, Morgalla M, Marie SK, Teixeira MJ, Lepski G. Adult neurogenesis and glial oncogenesis: when the process fails. Biomed Res Int. 2014;2014:438639.
5. Li J, Lepski G. Cell transplantation for spinal cord injury: a systematic review. Biomed Res Int. 2013;2013:786475.
6. Cheshier SH, Kalani MY, Lim M, Ailles L, Huhn SL, Weissman IL. A neurosurgeon´s guide to stem cells, cancer stem cells, and brain tumor stem cells. Neurosurgery 65:237-250, 2009.
7. Wu AM, Siminovitch L, Till JE, McCulloch EA. Evidence for a relationship between mouse hemopoietic stem cells and cells forming colonies in culture, Proc Natl Acad Sci USA 59:1209-1215, 1968.
8. Wu AM, Siminovitch L, Till JE, McCulloch EA. A cytological study of the capacity for differentiation of normal hemopoietic colony-forming cells. J Cell Physiol 69:177-184, 1967.
9. Batista CE, Mariano ED, Marie SK, Teixeira MJ, Morgalla M, Tatagiba M, Li J,Lepski G. Stem cells in neurology--current perspectives. Arq Neuropsiquiatr. 2014 Jun;72(6):457-65.
10. Anderson DJ. Stem cells and pattern formation in the nervous system: The possible versus the actual. Neuron 30:19-35, 2001.
11. Doetsch E, Petreanu I, Caill I, Garc a-Verdugo JM, Alvarez-Buylla A. EGF converts transit--amplifying neurogenic precursors in the adult brain into multipotent stem cells. Neuron 36:1021-1034, 2002.
12. Uchida N, Buck DW, He D, Reitsma MJ, Masek M, Phan TV, Tsukamoto AS, Gage FH, Weissman IL. Direct isolation of human central nervous system stem cells. Proc Natl Acad Sci USA 97:14720-14725, 2000.
13. Tanaki S, Eckert K, He D, Sutton R, Doshe M, Jain G, Tushinski R, Reitsma M, Harris B, Tsukamoto A, Gage F, Weissman I, Uchida N. Engraftment of sorted/ expanded human central nervous system stem cells from fetal brain. J Neurosci Res 69:976-986, 2002.
14. Cummings BJ, Uchida N, Tamaki SJ, Salazar DL, Hooshmand M, Summers R, Gage FH, Anderson AJ. Human neural stem cells differentiate and promote locomotor recovery in spinal cord-injured mice. Proc Natl Acad Sci USA 102:14069-14074, 2005.
15. Cao QL, Zhang YP, Howard RM, Walters WM, Tsoufas P, Whittemore SR. Pluripotent stem cells engrafted into the normal or lesioned adult rat spinal cord are restricted to a glial lineage. Exp Neurol 167:48-58, 2001.
16. Rosenbluth J, Schiff R, Liang WL, Menna G, Young W. Xeno-transplantation of transgenic oligodendrocytes-lineage cells into spinal cord-injured adult rats. Exp Neurol 147:172-182, 1997.
17. D'Andrea Greve J. Traumatismos raquimedulares nos acidentes de trânsito e uso de equipamentos de segurança. Diag & Tratam 2(3):10-3, 1997.
18. Bambakidis NC, Butler J, Horn EM, Wang X, Preul MC, Theodore N, Spetzler RF, Sonntag VKH. Stem cell biology and its therapeutic applications in the setting of spinal cord injury. Neurosurg. Focus 24:E19, 2008.

19. Richardson PM, McGuinness UM, Aguayo AJ. Axons from CNS neurons regenerate into PNS grafts. Nature 284:264-265, 1980.
20. Osaka M, Hommou O, Murakami T, et al. Intravenous administration of mesenchymal stem cells derived from bone marrow after contusive spinal cord injury improves functional outcome. Brain Res 1343:226-235, 2010.
21. Neuhuber B, Timothy Himes B, Shumsky JS, Gallo G, Fischer I. Axon growth and recovery of function supported by human bone marrow stromal cells in the injured spinal cord exhibit donor variations. Brain Res 1035(1):73-85, 2005.
22. Zurita M, Vaquero J. Bone marrow stromal cells can achieve cure of chronic paraplegic rats: functional and morphological outcome one year after transplantation. Neurosci Lett 402(1-2):51-56, 2006.
23. Park JH, Kim DY, Sung IY, Choi GH, Jeon MH, Kim KK, Jeon SR. Long-term results of spinal cord injury therapy using mesenchymal stem cells derived from bone marrow in humans. Neurosurgery 70(5):1238-47, 2012.
24. American Spinal Injury Association. International Standards for Neurological Classification of Spinal Cord Injury, rev. 2002. Chicago, IL: American Spinal Injury Association, 2002.
25. Steeves JD, Lammertse D, Curt A, Fawcett JW, Tuszynski MH, DitunnoJF et al. "Guidelines for the conduct of clinical trials for spinal cord injury (SCI) as developed by the ICCP panel: Clinical trial outcome measures." Spinal cord 45 (2007):206-221.
26. Guttmann L. "Symptomatology". In Spinal Cord Injuries: Comprehensive Management and Research, edited by L. Guttmann, 260-279. London: Oxford University Press, 1976.
27. Kakulas BA. "A review of the neuropathology of human spinal cord injury with emphasis on special features". J Spinal Cord Medicine 22(1999):119-124.
28. Kakulas BA, Dimitrijevik MR, Tansey K. Neurophysiological principles for the assessment of residual motor control below the spinal cord injury in humans. In Restorative neurology of spinal cord injury, edited by Milan R. Dimitrijevik, 10-42. London: Oxford University Press, 2012.
29. Thomas E, Storb R, Clift RA, Fefer A, Johnson FL, Neiman PE, Lerner KG, Glucksberg H, Buckner CD. Bone-marrow transplantation. N Engl J Med. 1975 Apr 17;292(16):832-43.
30. Ahmadbeigi N, Soleimani M, Babaeijandaghi F, Mortazavi Y, Gheisari Y, Vasei M, Azadmanesh K, Rostami S, Shafiee A, Nardi NB. The aggregate nature of human mesenchymal stromal cells in native bone marrow. Cytotherapy. 2012 Sep;14(8):917-24.
31. Lizier NF, Kerkis A, Gomes CM, Hebling J, Oliveira CF, Caplan AI, Kerkis I. Scaling-up of dental pulp stem cells isolated from multiple niches. PLoS One. 2012;7(6):e39885.